Lane Medical Library
STANFORD UNIVERSITY JUN 1 1939 LIBRARY

Aus der II. Medizinischen Klinik, München (Direktor: Prof. Schittenhelm)

Beitrag zur Frage der toxischen Zellschädigung bei Panmyelopathien an Hand von Versuchen in vitro und von bioptischen Markbefunden

---

Habilitationsschrift

Eingereicht zur

Erlangung der Würde eines Dr. med. habil.

in der

Medizinischen Fakultät der Universität München

von

Dr. Ernst Francke

München 1938

Druck der Universitätsdruckerei H. Stürtz A.G., Würzburg

Sonderdruck aus
„Zeitschrift für die gesamte experimentelle Medizin", 104. Band, 3. Heft, 1938
Verlag von Julius Springer, Berlin.

Das klinische Bild einer sog. Panmyelophthise ist charakterisiert durch den Zusammenbruch der gesamten Blutbildung. *Ehrlich* stellte 1888 erstmals bei einem Fall von hochgradiger Anämie das Ausbleiben der erwarteten Entwicklung von Zellenmark in den langen Röhrenknochen fest. Er erkannte die Bedeutung des Versagens der Blutbildung im Knochenmark und sprach von „aplastischer Anämie". 12 Jahre später entdeckte *Engel* in den Rippen die Zerstörung des blutbildenden Gewebes. *Türk* äußerte im Jahre 1907 bei einem Fall von hämorrhagischer Sepsis mit Nekrose und Neutropenie von vornherein den Verdacht auf eine Schädigung des Granulocytenapparates.

Diesem Kreis von Erscheinungsformen ähnelnde Krankheitsbilder sind dann von *Frank* als „hämorrhagische Aleukie" beschrieben worden. Er hob hervor, daß es sich dabei weder um eine Abart von Anämien noch um eine besondere Verlaufsform beliebiger septischer Infektionen handele, sondern daß eine wohlumschriebene Krankheit sui generis vorliegt. Er erblickte die Ursache in einer schweren Myelotoxikose, einem exo- oder endotoxisch bedingtem Dahinschwinden der permanenten Blutbildungsherde im Knochenmark, wobei gleichzeitig jene Umwandlung des Fettmarkes der Röhrenknochen in myeloisches Gewebe, welche sonst Blutverlusten unmittelbar zu folgen pflegt, ausbleibt, und auch extramedulläre Blutbildungsherde nicht zur Entwicklung kommen.

Aus den Folgen dieser Markschädigung, die sich in Anämie, in Leukopenie und in Thrombopenie äußert, ergeben sich die klinisch im Vordergrund stehenden Symptome, je nachdem die Zellschädigung die verschiedenen Zellsysteme des Knochenmarks mehr oder weniger stark betrifft. Klinisch kann sich die Erkrankung als schwere hämorrhagische Diathese darstellen. In anderen Fällen stehen eine Neutropenie und nekrotische Prozesse an den Schleimhäuten mit konsekutiver Sepsis im Vordergrund. Es kann aber auch eine hochgradige Anämie durch Vasomotorenlähmung

und Herzschwäche das Ende herbeiführen (sog. leberrefraktäre perniziöse Anämien). Immer läßt sich jedoch bei eingehender hämatologischer Untersuchung eine mehr oder weniger starke gemeinsame Schädigung aller 3 Zellsysteme des Knochenmarks im strömenden Blut nachweisen. Man ist aber erst berechtigt, die Bezeichnung „Panmyelophthise", die mehr eine anatomische als klinische Diagnose ist, anzuwenden, wenn möglichst wiederholte bioptische Markuntersuchungen den völligen Schwund des regenerierenden Zellgewebes im Mark ergeben.

Die Ursachen, welche das katastrophale Ereignis einer totalen Vernichtung der Blutbildung hervorrufen, bleiben auch heute noch für die Mehrzahl der zu klinischer Beobachtung gelangenden Fälle dunkel. Während *Hirschfeld* und auch *Pappenheim* noch im Jahre 1912 eine primäre Myelopathie entschieden ablehnten und eine chronische posthämorrhagische Anämie bei hämorrhagischer Diathese und daraus sich entwickelnder Markerschöpfung annahmen, hat *Frank* 1925 darauf hingewiesen, daß die mangelnde Blutregeneration Folge einer primär am Knochenmark ansetzenden Giftwirkung sei. Es führte die hämorrhagische Diathese, die Anämie und die septische Infektion auf eine primär sich entwickelnde Markschädigung zurück.

Bei diesen Knochenmarkskrankheiten wirken anscheinend schädliche Stoffe vor allem elektiv auf die Zellen des Knochenmarks in hemmendem oder zerstörendem Sinne ein. Zunächst hat man an Toxine oder ähnlich wirkende Stoffe verschiedener Art zu denken, zumal Bakterientoxine jederzeit von Entzündungsherden aus ins Blut gelangen können. Die Anschauung der fokalen Infektion hat uns gelehrt, daß auch von kleinen, nicht selten kryptogenen Herden aus ernste Intoxikationen ausgehen können. Andere Gifte mit ähnlicher Wirkung sind z. B. gewisse giftig wirkende Stoffwechselprodukte, die sich bei abnormen Stoffwechselprozessen im Darmkanal bilden bzw. von dort lebenden Parasiten (Bothriocephalus) stammen. Es können Gifte mit der Nahrung (Ziegenmilch) oder durch die Atmungsorgane (Benzol) in den Körper treten. Auch als Medikamente (Arsenobenzol, Kollargol u. a.) werden dem Organismus Stoffe zugeführt, die bei einer konstitutionellen Empfindlichkeit Giftwirkung entfalten können. Bei Störungen in den endokrinen Organen sind ebenfalls derartige Einflüsse auf die Blutbildung zu vermuten. Ferner ist es erwiesen, daß bei Röntgenbestrahlungen auftretende Toxine eingreifende Veränderungen im Zellsystem des Knochenmarks hervorrufen.

Durch den Einfluß derartiger Giftstoffe auf die hämatopoetischen Elemente kann deren Zellproduktion vermindert, gelähmt, sa sogar so stark geschädigt werden, daß die blutbildenden Zellen in größerem oder kleinerem Umfange untergehen. Sie zeigen dabei zuweilen eine recht unterschiedliche Empfindlichkeit, so daß man neben der Eigenart der Wirkungsweise solcher Toxine auch eine verschiedene Reaktion der blutbildenden Zellen mit in Betracht ziehen muß, die konstitutionsmäßig

bedingt sein kann. Die Reaktion der blutbildenden Zellsysteme auf eine Toxineinwirkung kann dabei äußerst vielgestaltig sein. Je nachdem welches System am stärksten in Mitleidenschaft gezogen ist, wird im Blut eine Störung der Erythropoese, der Leukopoese oder der Thrombocytopoese nachweisbar sein, oder es finden sich verschiedene Kombinationen. Dabei braucht nicht immer Parallelität zwischen Knochenmarks- und Blutbefund zu bestehen. In gewissen Fällen können die Leukocyten aus dem Blut verschwunden sein, ehe eine stärkere Veränderung im Knochenmark eintritt. Diese Zellen können somit außerhalb des Knochenmarks zerfallen, ohne daß neue gleichzeitig den Weg aus dem Mark ins Blut finden. Es scheint Gifte zu geben, welche in höherem Maße isoliert die Erythropoese, die Leukopoese oder die Thrombocytopoese beeinflussen. Es kann jedoch auch sein, daß diese verschiedenen zellbildenden Apparate bei gewissen Individuen einem schädlichen Einfluß gegenüber besonders empfindlich sind.

Bei Hypoplasien des Knochenmarks, den sog. Panmyelophthisen, liegt eine schwere Störung der Tätigkeit des gesamten blutkörperbildenden Zellensystems des Markes vor. Die Erythropoese ist ebenso wie die Leukopoese unzureichend und auch die Thrombocytenbildung, wohin man sie verlegen mag, hört mehr oder weniger auf. In vielen Fällen darf man mit Recht als Ursache dieser Krankheit Toxinwirkung annehmen, während man in anderen Fällen mehr der Möglichkeit einer primären konstitutionellen Minderwertigkeit des blutbildenden Zellsystems im Knochenmark zuneigt. Als bekannte Ursachen der Panmyelophthise sind hauptsächlich zu erwähnen: Radiologische Schäden, Intoxikationen (Benzol, Arsenbenzol, Kollargol, Ziegenmilch), Sprue, Schwarzwasserfieber, Typhus, Carcinom, Knochenmarkstumoren, Leukämie, Osteosklerose, Bothriocephalus.

Außer verschiedenen Infektionen, eigentlichen Hämatotoxikosen, können auch hypersplenische und innersekretorische Einflüsse sowie Retikulosen zu generalisierten Knochenmarkshypoplasien führen. Ein großer Teil der Fälle bleibt aber auch heute noch ätiologisch unklar.

Bei diesen kryptogenen Fällen mit schwerster Markschädigung erhebt sich nun die *Frage*, ob aus dem Krankheitsbild und dem klinischen Verlauf, besonders aber aus dem Blutbild und dem bioptischen Knochenmarksbefund irgend etwas über die Ursachen und die Art des völligen Zusammenbruchs der gesamten Blutbildung zu entnehmen ist. Man kann sich bei Betrachtung solcher nosologisch einheitlichen Bilder des Eindrucks nicht erwehren, daß ein Teil dieser bisher als genuine bezeichneten Myelopathien ihre Manifestation infektiös-toxischen Schädigungen verdankt. In der Anamnese von Menschen, die an Panmyelophthise leiden, findet man nicht selten Angaben über Erkrankungen, die das reticuloendotheliale System besonders beanspruchen, wie Leber- und Nierenerkrankungen, Lues, Malaria, Polyarthritis und blande Sepsis.

Besteht nun die Möglichkeit, bei diesen Fällen mit klinischen Untersuchungsmethoden Anzeichen einer sicheren Giftwirkung an den Zellen des peripheren Blutes und des Knochenmarks nachzuweisen, oder machen die Verhältnisse das Vorliegen einer konstitutionellen Markschwäche oder sogar eines übermäßigen Wucherns anderer normaler Markzellen, vielleicht des Reticulums, wahrscheinlicher. Ist weiter aus den Untersuchungsergebnissen irgend etwas über den Ausgangspunkt der Toxine zu entnehmen. Sind immer Störungen am Magen-Darmkanal vorhanden, die Intoxikationen hervorrufen können oder finden sich in der Regel fokale Infektionsquellen, die Toxine oder Erreger in den Blutkreislauf treten lassen. Ist man ferner in der Lage, an Hand der Blutbefunde festzustellen, wo die Toxinwirkung angreift, und steht dabei eine Zerstörung reifer Blutzellen in der Peripherie im Vordergrund, oder scheinen die jugendlichen Zellen im Mark als erste der Giftwirkung zu erliegen. Läßt sich bei derartigen Krankheiten aus einer Linksverschiebung der Zellen im Mark auf eine Toxinwirkung schließen, die zu einer Hemmung der Knochenmarkstätigkeit führt. Ist dabei immer die Schädigung des Blutbildungssystems gleichmäßig auf das ganze Knochenmark verteilt, oder finden sich Reste blutbildenden Gewebes mit normaler, gehemmter oder gesteigerter Tätigkeit. Sind Thrombopenie, Neutropenie und Anämie nur als graduelle Unterschiede anzusehen und gibt es hier fließende Übergänge. Welche Reihenfolge wird dabei am häufigsten angetroffen. Kann sich nach einer generalisierten Schädigung ein System allein erholen und welches Zellsystem hat diese Tendenz im stärksten Maße.

Als im letzten Jahre an der *Münchener Klinik 3 Fälle von generalisierter Markschädigung* zur Beobachtung kamen, veranlaßten diese Überlegungen *Untersuchungen,* die *zur Klärung dieser Fragen* dienen sollten. Den Anstoß dazu gab ein Patient, bei dem trotz hochgradiger Anämie, Leukopenie und Thrombopenie bioptische Sternalpunktionen mehrfach ein zellreiches Mark mit den Zeichen einer Hemmung, aber auch erhöhter Regeneration ergaben. Die Annahme einer „Knochenmarkssperre" war bei dem ganzen Krankheitsbild und bei dem späteren Verlauf so unbefriedigend, daß wir der Frage einer Zerstörung der Blutzellen in der Peripherie nähertraten. Ich möchte gleich vorausschicken, daß sich später autoptisch bei diesem Patienten eine ausgesprochene Panmyelophthise herausstellte. In allen Knochen fand sich gelbes, zellarmes Mark, lediglich im Sternum waren einzelne kleine Bezirke mit starker Hämatopoese vorhanden, die durch die Punktionen erreicht worden waren. Trotzdem wir somit von falschen Voraussetzungen ausgingen, kamen wir durch die Versuche zu Feststellungen, die einzelne Folgerungen gestatteten.

Zwei Patienten konnten wir über eine längere Zeit beobachten, und bei beiden wurde unter Berücksichtigung der klinischen Befunde und der Hämogramme die Diagnose Panmyelophthise gestellt. Das

Krankheitsbild hatte bei einigen Unterschieden in den Befunden und besonders in den Hämomyelogrammen bei beiden einen recht ähnlichen Verlauf. Eine dritte Patientin kam an einer schweren Komplikation so überraschend ad exitum, daß eingehendere Untersuchungen nicht mehr angestellt werden konnten. Trotzdem muß es sich auch bei ihr um eine generalisierte Markschädigung gehandelt haben. Leider wurde bei ihr eine Sektion nicht durchgeführt, die diese Annahme bestätigt hätte. Ich beschränke mich daher später bei dieser Patientin darauf, kurz die Blut- und Markuntersuchungen und den Verlauf darzustellen.

Fall 1. Der 17jährige Kaminkehrerlehrling O. O. wird am 11. 1. 37 wegen hochgradiger Blutarmut in die Klinik eingewiesen. Er entstammt einer kinderreichen, gesunden Familie, in der Anämien oder hämorrhagische Diathesen nie vorgekommen sind. Als Kind hatte er Masern, sonst war er nie krank.

Im Herbst 1936 stellten sich vorübergehende Schwächezustände ein, die aber schnell wieder verschwanden. Nach Angaben der Angehörigen soll er blaß und elend ausgesehen haben. Im Dezember 1936 traten erstmals vorübergehende Zahnfleischblutungen auf, vorher soll nie Neigung zu Blutungen bestanden haben. Trotz ständiger Zahnbehandlung wiederholten sich die Hämorrhagien, und gegen Weihnachten war der Patient so kraftlos und matt, daß er das Bett nicht mehr verlassen konnte.

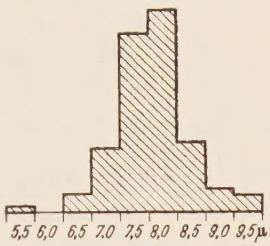

Abb. 1. *Price-Jones*-Kurve (200 Zellen). Mittelwert 7,81 µ.

Der zugezogene Arzt behandelte mit Eisenpräparaten. Er mußte den Patienten aber am 11. 1. 37 wegen weiterer Verschlechterung in bedrohlichem Zustand in die Klinik einweisen. Hier gab er an, daß ihm die blasse Gesichtsfarbe des Jungen schon vor Monaten aufgefallen sei.

Bei der Untersuchung des kräftig gebauten jungen Mannes (Größe 1,80, Gewicht 64 kg) fällt die hochgradige Blässe der Haut und der Schleimhäute auf, die Gesichtsfarbe ist fahl-gelblich. Er fühlt sich matt und elend und klagt über Zahnschmerzen. Das Zahnfleisch ist gelockert, geschwollen und blutet leicht bei Berührung. Starker Foetor ex ore. Zunge: o. B. An einem Molaren findet sich im Zahnfleisch eine Fistel, aus der es blutet. Die Wange ist auf dieser Seite deutlich geschwollen. Die Tonsillen sind hypertrophisch, sonst aber nicht entzündlich verändert. Tiefe Ulcerationen oder Nekrosen sind in der Mundhöhle nicht festzustellen. Ebenso fehlen Hautblutungen völlig.

Klinisch und röntgenologisch ist über Herz und Lungen ein wesentlicher Befund nicht zu erheben, anämisches Geräusch am Herzen, Blutdruck R.R.: 124/30 mm Hg. Leber und Milz sind nicht vergrößert. Drüsenschwellungen sind nicht vorhanden. Das Nervensystem ist intakt. Die Temperatur ist ständig erhöht und zeigt später zuweilen septischen Verlauf.

Die *morphologische Blutuntersuchung* ergibt folgenden Befund: Erythrocyten: 1,12 Millionen, Hgb.: 28%, F.I.: 1,25, Erythrocytengröße: 7,8 µ, Erythrocytenvolumen: 117 μ^3, Reticulocyten: 26‰, Thrombocyten: 12000, Leukocyten: 1500, Stabk.: 2%, Segmentk.: 43%, Eosin: 2%, Monocyten: 6%, Lymphocyten: 47%. Pathologische Granulationen; Kernpyknose. Basophilie des Protoplasmas.

Trotz einer Thrombocytopenie von 12000 fällt der *Rumpel-Leed*sche Stauungsversuch erst nach Ausdehnung der Stauung über 3 Min. positiv aus. Die Gerinnungszeit ist mit $2^1/_2$ Min. normal, die Blutungszeit ist über 20 Min. verlängert. Eine Retraktion des Blutkuchens findet nicht statt. Resistenz der Erythrocyten: Beginn 0,32%, vollständig 0,24%.

Der Urin ist frei von Eiweiß und Zucker, das Urobilinogen ist nicht vermehrt. Das Sediment ist ohne Besonderheiten. Der Bilirubinspiegel im Serum ist nicht erhöht, später sogar eher erniedrigt. Der Stuhl zeigt bei Zahnfleischblutungen dunkle Färbung (Benzidin und Guajak-Proben sind positiv). Sonst ist die Färbung normal. Die weitere chemische Untersuchung des Blutes ergibt folgende Werte: Harnsäure 3,5 mg-%, Cholesterin gesamt: 138 mg-%, Cholesterinester: 68 mg-%. Die Blutsenkungsgeschwindigkeit ist nach *Westergreen* mit 92/156 mm stark beschleunigt. Die *Wassermann*sche Probe fällt bei mehrfacher Prüfung negativ aus. Die *Takata-Ara*-Reaktion ist negativ.

Verlauf (siehe auch Blutkurve):

Die Blutung am 1. Molaren links unten ist trotz Calcium, Clauden und Cebion nicht zum Stehen gekommen. Da sich röntgenologisch Wurzelspitzengranulome

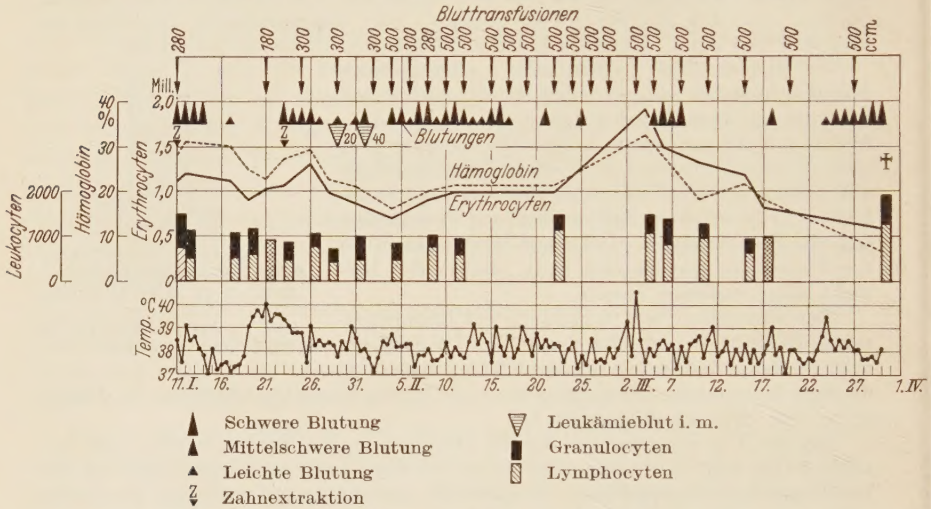

Abb. 2. Blutkurve. Patient O. O., 17 Jahre.

sicherstellen lassen, wird der Zahn extrahiert. In Ausstrichen des Granulomeiters wachsen Kolonien von vergrünenden Streptokokken in Reinkultur. Mehrere Blutaussaaten bleiben steril.

Erst nach Bluttransfusionen lassen die Zahnfleischblutungen allmählich nach, und das Befinden bessert sich etwas. Am 23. Januar wird wegen Blutungen ein weiterer Molarer mit Wurzelgranulom extrahiert. Hier läßt sich bakteriologisch Staphylococcus pyogenes aureus haemolyticus in Reinkultur nachweisen. Nach Sanierung des Gebisses geht die Neigung zu Zahnfleischblutungen zurück, dafür tritt eine Blutung aus dem Nasen-Rachenraum auf, die fast ständige Tamponade notwendig macht. Die Bluttransfusionen werden fortgesetzt.

Das Befinden des Patienten ist zuweilen recht gut, aber auch ohne Blutverluste durch Blutungen fallen die Blutwerte immer rasch wieder ab. Therapeutisch werden neben blutstillenden Mitteln Cebion, Nucleotrat, Leberpräparate und später auch Rohorgane ohne wesentliche Wirkung verabreicht. Im Laufe von $2^1/_2$ Monaten erhält der Patient in 24 Bluttransfusionen fast 12 l Blut. Außerdem werden mehrfach intramuskuläre Blutinjektionen von Leukämikerblut gegeben, ohne daß ein Einfluß auf die Leukocytenzahl festzustellen ist. Trotz maximal niedriger Thrombocytenwerte kommt es erst sub finem zu spontanen Hautblutungen. Die Neigung

zu Hämorrhagien schwankt deutlich mit dem Allgemeinzustand. Beim Auftreten von Temperaturen wird der Rumpel-Leed deutlich positiv, und beim Beklopfen der Haut über dem Sternum entstehen subcutane Hämatome.

Bronchopneumonien führten dann am 31. 3. 37 bei schwerster Anämie, Leukopenie und Thrombopenie das Ende herbei. Blutaussaaten blieben bis zuletzt immer steril. Nekrosen an den Schleimhäuten konnten nicht festgestellt werden.

Tabelle 1.

Patient O. O., 17 Jahre.

	Datum 1937							
	11. 1.	19. 1.	26. 1.	4. 2.	11. 2.	22. 2.	6. 3.	15. 3.
Erythrocyten in Mill. .	1,12	0,96	1,32	0,74	1,0	1,0	1,5	1,17
Hämoglobin in % . . .	28	25	29	16	21	21	28	22
Färbeindex	1,25	1,3	1,11	1,10	1,05	1,05	0,93	0,95
Reticulocyten in $^0/_{00}$ . .	26	23	—	—	—	16	15	14
Thrombocyten	12000	9600	—	—	—	6000	—	—
Leukocyten	1500	1150	1050	850	950	1500	1400	950
Stabkernige in % . . .	2	5	3	2	2	2	4	5
Segmentkernige in % .	43	49	19	34	34	16	28	25
Eosinophile in % . . .	2	1	2	2	—	2	4	—
Basophile in %	—	—	—	—	—	—	2	—
Monocyten in % . . .	6	—	4	8	2	2	4	2
Lymphocyten	47	45	72	54	62	78	58	68

Aus dem *Sektionsbefunde* sei folgendes hervorgehoben: Schwerste Anämie der Haut, der Schleimhäute und der inneren Organe. Ausreichender Ernährungszustand. Hautfarbe blaßgelblich mit einzelnen, stecknadelkopfgroßen Blutungen, namentlich in der Umgebung des rechten Schlüsselbeins und des linken Oberschenkels. Die serösen Häute der Pleuren, des Peritoneums und des Epikards sind von zahlreichen bis zu linsengroßen Blutpunkten durchsetzt. Keine Drüsenschwellungen, die Tonsillen sind sehr groß, aber nicht entzündlich verändert. Sie sind zerklüftet, enthalten aber keinen Eiter oder Mandelpfröpfe. Es finden sich flächenhafte Blutungen in der Schleimhaut des Kehlkopfes. Der obere rückwärtige Teil der Pharynxwand ist blutig imbibiert. Die Oesophagusschleimhaut ist grauweiß und ohne krankhafte Veränderungen.

Das Herz ist nicht vergrößert, es zeigt auf dem Schnitt braunrote Farbe und zahlreiche punktförmige Blutungen. Es finden sich Bronchopneumonien in beiden Lungen mit Ausnahme des linken Unterlappens. Die Leber ist etwas vergrößert, von glatter Oberfläche, die Schnittfläche ist braunrot gefärbt. Die Gallenblase enthält klare, grünschwarze Galle. Die Milz ist etwas vergrößert, die Kapsel ist gespannt und von wenigen, nicht abziehbaren fibrinösen Belägen bedeckt. Die Konsistenz ist teigig, die Schnittfläche ist blaurot. Trabekelzeichnung deutlich, Milzknötchen sehr gut sichtbar. Rote Pulpa fest gefügt und nicht vermehrt abstreifbar. Die Schleimhaut des Magen-Darmtractus zeigt ebenfalls zahlreiche kleine und größere Blutungsherde. Die Nierenoberfläche ist glatt, sehr blaß und von vielen Blutungen durchsetzt. Die Nierenbecken und Ureteren sind ohne Besonderheiten. In der Blasenschleimhaut finden sich keine Blutungen.

Das Mark des rechten Oberschenkelknochens ist vollständig fetthaltig und von gelber Farbe. Die Schnittfläche durch Sternum, Wirbelkörper und eine Rippe ist hellgelb, nur im Sternum sind vereinzelte bohnengroße Inseln von rotem Zellmark vorhanden.

Anatomische und *histologische Diagnose:* Endzustand einer Panmyelophthise mit Fehlen fast jeglicher Myelo-, Erythro- und Thrombocytopoese in den platten

Knochen des Stammes und in den Röhrenknochen. Fettmark in den Röhren- und in den Plattenknochen. Hyperplasie der Milz ohne myeloische Metaplasie. Sinuskatarrh der Lymphknoten ohne myeloische Metaplasie.

Histologisch wurden untersucht Knochenmarkstückchen von Femur, Sternum, Rippe, Brustwirbelmark. Ferner Milz, Leber, eine paraaortale und eine Leistendrüse. In den Markpräparaten fand sich vorwiegend Fettmark und vereinzelt um Gefäße gelegene lymphoide Zellen. Im Sternum sind vereinzelte Inseln blutbildenden Marks mit neutrophilen und eosinophilen Myelocyten, einzelnen Myeloblasten und Erythroblasten. Megacaryocyten fehlen. Keine nennenswerte Hämosiderinablagerung. Milz: Milzstruktur erhalten, weiße Pulpa nicht atrophisch, keine myeloische Metaplasie. Eisenfärbung negativ. Leber: keine myeloische Metaplasie. Eisenfärbung negativ. Paraaortale und Leistendrüse: ausgedehnter Sinuskatarrh, keine myeloische Metaplasie.

Im Verlauf der klinischen Beobachtung wurden bei diesem Patienten *drei Sternalpunktionen* durchgeführt.

Sie wurden nach der Methode von *Arinkim* mit einer modifizierten Punktionsnadel vorgenommen, die eine sichere und schnelle Punktion ermöglichte. Die Kanüle und die Rekordspritze wurden möglichst vorher paraffiniert, um Gerinnungsvorgänge hintanzuhalten. Unter kräftigem Zug wurde eine kleine Menge Marksubstanz entnommen und sofort zum Teil auf Objektträger ausgestrichen. Markbröckel wurden mit Fließpapier von Blut befreit und ebenfalls ausgestrichen oder in Formalin fixiert und geschnitten. Ein anderer Teil des aspirierten Marks wurde ausgespritzt und in dicken Tropfen nach *Giemsa* und auf Fett gefärbt. Diese Präparate gaben über die Zusammensetzung des Marks den schnellsten Überblick, zur genauen Differenzierung der Zellen eigneten sie sich nicht. Immer wurden in den Objektträgerausstrichen neben Oxydasefärbungen auch Vitalfärbungen mit Brillantkresylblau in der feuchten Kammer angestellt, die bei Markpräparaten ausgezeichnete Differenzierungsmöglichkeiten boten.

Die Nomenklatur stützt sich auf die Auffassungen von *Naegeli* und *Rohr*, die *Rohr* kürzlich in seiner Abhandlung über die Knochenmarksmorphologie zusammenfassend darstellte. Bei der Differenzierung wurden aus mehreren Präparaten möglichst 500 weiße Blutzellen zur Hälfte aus lockeren, zur anderen Hälfte aus dichteren Stellen ausgezählt. Die Zellen der Erythropoese und des Reticulums bezogen wir prozentual auf die der weißen Reihe. Fettzellen und Megakaryocyten wurden dabei nicht zahlenmäßig angegeben. Die 3 Sternalpunktionen gingen sämtlich leicht vonstatten, sofort beim Ansaugen erschien immer hellrötliches auffallend dünnflüssiges Markblut. Ganz vereinzelt waren kleine dunkelrote Markbröckel zu erkennen. Die Fettbeimengung war jedesmal gering.

Tabelle 2 gibt einen Überblick über die *Ergebnisse der Hämomyelogramme.*

Die beiden ersten Punktate erwiesen sich mikroskopisch als wenig bis mittel zellreich. Nach der Übersicht über die differenzierten Werte dürften die Markstrukturen wohl fast noch als normal anzusprechen sein, obwohl die Erythropoese gesteigert ist und die Myelocyten und die Metamyelocyten deutlich vermehrt sind. Einige Tage vor dem Tode wurde die letzte Sternalpunktion vorgenommen, diesmal war das Punktat zellreicher. Das dritte Hämomyelogramm ergibt ein fast hyperplastisches Mark. Bei einer starken Abnahme der segmentkernigen Neutrophilen und einer Verminderung der Stabkernigen zeigen insbesondere die reifen Myelocyten und die Metamyelocyten eine beträchtliche Vermehrung,

Tabelle 2. Hämomyelogramme bei Patient O. O., 17 Jahre.

	Auf 500 ausgezählte weiße Zellen kommen:	Sternalpunktat vom 13. 1. 37		Sternalpunktat vom 20. 1. 37		Sternalpunktat vom 20. 3. 37	
Reticulo-endothel	Reticulumzellen:						
	Makrophagen	—		—		—	
	plasmacelluläre	2,2%	10,4%	3 %	17,2%	1,8%	9%
	lymphoide	8 %		14,2%		7,2%	
	Endothelzellen	0,2%		—		—	
	Fettzellen	—		—		—	
	Besonderheiten	—		—		—	
Erythropoese	Erythroblasten:						
	basophil	12,8%	34%	11,2%	29,8%	10,2%	46,6%
	polychrom	18 %		15 %		21,2%	
	oxyphil	3,2%		3,6%		15,2%	
	Besonderheiten:						
	Mitosen	0,6%		0,8%		4%	
	Karyorrhexis	+++		++		selten	
	Poikilocytose	—		—		—	
	Anisocytose	(+)		(+)		(+)	
	Polychromasie	+++		+++		+++	
	Basophile Punktierung	+		—		—	
	Normocyten	+		+		+	
	Makrocyten	+		+		+++	
	Mikrocyten	+		+		+	
	Reticulocyten	90‰		78‰		253‰[1]	
Lympho- und Leukopoese	Myeloblasten	1,6%	58%	1,8%	45,5%	1,8%	56,6%
	Myelocyten: unreife	3,2%		8,4%		2,4%	
	halbreife	11,8%		7,0%		5,4%	
	reife	24 %		16,2%		25,5%	
	Metamyelocyten	17,4%		12,0%		21,5%	
	Stabkernige	18,2%	40,8%	28,4%	53,5%	24,6%	42,2%
	Segmentkernige	19,8%		23 %		16,2%	
	Eosinophile	2,8%		2,2%		1,4%	
	Basophile	0,4%		0,2%		—	
	Monocyten	—		—		—	
	Lymphocyten	0,8%		0,8%		0,4%	
	Mitosen	+		selten		selten	
	Oxydase	(+)		(+)		(+)	
	Riesenformen	vorhanden		vorhanden		häufig	
	Besonderheiten	starke pathologische Granulation		pathologische Granulation		pathologische Granulation	
Thrombopoese	Megakaryocyten	fehlen spärlich		fehlen fehlen		fehlen kaum vorhanden	
	Thrombocyten						
	Knochenmark:						
	Makroskopisch	spärlich, graurötlich, dünnflüssig wie Wasser		spärlich, graurötlich, dünnflüssig		graurot, dünnflüssig	
	Mikroskopisch	locker, wenig Verbände, blutthaltig, mittel zellreich, kaum fetthaltig		locker, wenig Verbände, mäßig fetthaltig, blutthaltig, wenig zellhaltig		zellreich, locker, blutthaltig	

[1] Sehr große, schwach polychromatisch-oxyphile Makroblasten, zum Teil über 18 μ Größe, vermehrt gr. basoph. Erythrobl. sog. Proerythroblasten.

so daß man von einem „myelocytär-metamyelocytärem Mark“ sprechen kann. Gleichzeitig findet sich eine erhebliche Anregung der Erythropoese mit 46,6% Erythroblasten, darunter vielen typischen Proerythroblasten und Reticulocyten (253‰).

Bei der qualitativen Beurteilung der Zellelemente ist die erhebliche Vergrößerung mancher Zellen festzustellen. Dabei fällt nicht allein die Größe unreifer und halbreifer Myelocyten und einiger Metamyelocyten in die Augen, auch die starke Vergrößerung oxyphiler Erythroblasten, sog. Makroblasten und der Reticulocyten (teilweise über 18 μ) ist bemerkenswert. Aus diesen Symptomen und aus der Linksverschiebung ist auf eine Hemmung des Knochenmarks zu schließen, die im peripheren Blut in der starken Rechtsverschiebung und der Leukopenie eine Bestätigung findet. Toxische Zeichen an den Zellen des Marks weisen auf eine Gifteinwirkung als Ursache dieser Verschiebung hin. In demselben Maße wie im Blut finden sich auch im Mark starke pathologische Granulationen an den Zellen des myeloischen Systems. Ferner zeigen besonders die Metamyelocyten Reifungsstörungen des Kerns und des Protoplasmas, der Kern ist weitgehend ausgereift, während das Protoplasma zum Teil noch basophil ist. Sie könnten mit Blutmonocyten verwechselt werden, wenn sie nicht deutliche Granula im Protoplasma aufweisen würden. In den Segmentkernigen sind die neutrophilen Granula auffallend gering angefärbt und die Oxydasereaktion fällt schwach aus. Zelltrümmer und Karyolysis sind im Mark deutlich vermehrt. Das Auffallendste sind im Knochenmark aber nicht diese Zeichen einer Toxinwirkung, bedeutsamer ist das völlige Fehlen von Megakaryocyten. Auch im dicken Tropfen sind keine Knochenmarksriesenzellen festzustellen. Es fehlen ferner normal ausgebildete Thrombocyten, ganz vereinzelt nur liegen zwischen den Zellen längliche und geschwänzte Protoplasmateilchen, die kaum Granula erkennen lassen.

Zusammenfassend handelt es sich *bei einer Markhemmung um ein myelocytär-metamyelocytäres Mark mit vermehrter Erythropoese und deutlichen Zeichen einer Toxineinwirkung.* Es ist dabei zu berücksichtigen, daß Zellinseln im Sternalmark diese Befunde zu einer Zeit boten, als in den anderen Knochen bereits eine weitgehende Hypoplasie des Marks durch Toxine herbeigeführt war. Während sich in den anderen Knochen schon ausgesprochenes Fettmark befand und eine Erythro-, Leuko- und Thrombocytopoese erloschen war, standen diese letzten Zellinseln gleichzeitig unter einem hemmenden und zerstörenden Toxineinfluß und der anregenden Wirkung eines erheblichen Zellmangels in der Peripherie. Bei diesen Ergebnissen der bioptischen Hämomyelogramme mußte man an der Diagnose Panmyelophthise zumindest zweifeln, und es erschien die Annahme äußerst unbefriedigend, daß das langdauernde schwere Krankheitsbild mit der extremen Anämie, Leukopenie und Thrombopenie allein Folge einer nicht sehr hochgradigen Markhemmung sein sollte,

zumal sich alle therapeutischen Maßnahmen, die Knochenmarkssperre zu beseitigen, als wirkungslos erwiesen.

Bei Würdigung der bioptischen Hämomyelogramme mit ihren anfangs nur geringen Veränderungen war die *Annahme einer weitgehenden Zellzerstörung in der Peripherie* noch am wahrscheinlichsten. Wir bemühten uns daher eine Methode ausfindig zu machen, die uns diese Zellzerstörung vor Augen führen sollte, und die gleichzeitig ausreichende Kontrollmöglichkeiten bot. *Versuche in vitro* schienen diese Bedingungen erfüllen zu können. Bei Vorhandensein eines Giftstoffes im Blut bzw. im Serum der an Panmyelopathie Erkrankten mußte dieses Toxin seine Wirkung auch an Blutzellen normaler Menschen oder an Blutzellen von Leukämikern in einer Schädigung erweisen. Durch ein Zusammenbringen von überlebenden Blutzellen mit dem zu untersuchenden Serum in vitro hatte man die Möglichkeit, die Toxinwirkung an einem Absturz der Leukocytenzahl und eventuell an morphologischen Veränderungen der weißen Blutzellen zu erkennen.

Wir gingen dabei folgendermaßen vor, daß die Blutentnahmen bei Zusatz isotonischer Lösungen von Natriumcitricum oder von Natriumoxalat erfolgten. Das

Tabelle 3.

Patient O. O., 17 Jahre.

1. Versuch (30. 1. 37).

	Sofort	Nach 5 Std. Brutschrank von 37°
Blut eines Leukämikers unvermischt	233 500	225 250 (3,5%)
Blut eines Leukämikers + physiologische NaCl-Lösung	143 750	142 000 (1,2%)
Blut eines Leukämikers + Myelophthiseserum . .	135 500	89 250 (34,2%)
Blut eines Gesunden unvermischt	3 200	3 450 (+ 7,8%)
Blut eines Gesunden + physiologische NaCl-Lösung	1 900	1 850 (2,6%)
Blut eines Gesunden + Myelophthiseserum . . .	2 250	1 150 (49%)

2. Versuch (12.—13. 2. 37).

	Sofort	Nach 6 Std. Brutschrank von 37°	Nach 24 Std. Brutschrank von 37°
Blut eines Leukämikers unvermischt	214 500	215 000 (0,2%)	216 750
Blut eines Leukämikers + physiologische NaCl-Lösung	123 250	121 750 (1,2%)	118 750
Blut eines Leukämikers + Normalserum	116 580	110 800 (4,9%)	108 600
Blut eines Leukämikers + Myelophthiseserum	107 250	69 000 (35,6%)	60 000 (44,8%)
Blut eines Gesunden unvermischt .	3 850	4 000 (+ 3,7%)	3 950
Blut eines Gesunden + physiologische NaCl-Lösung	2 300	2 250 (2,1%)	2 150
Blut eines Gesunden + Normalserum	2 250	2 300 (+ 2,2%)	1 950
Blut eines Gesunden + Myelophthiseserum	2 400	1 750 (27%)	1 650 (31,2%)

Myelophthiseblut wurde sogleich zentrifugiert und das Serum wurde dann normalem bzw. Leukämieblut im ungefähren Verhältnis 1:1 zugesetzt. Nach gründlichem Durchmischen wurden die Leukocyten sofort ausgezählt und Blutausstriche hergestellt. Die Gläser kamen darauf in einen Brutschrank von 37°. Nach einigen Stunden wurden nach erneutem Durchschütteln der Gläschen die Leukocytenwerte zum zweitenmal bestimmt und Blutpräparate angefertigt. Es wurde dabei streng auf steriles Arbeiten geachtet, ständige bakteriologische Kontrollen ergaben nur einmal in 2 Röhrchen eine geringe Verunreinigung durch Heubacillen. Aus der schematischen Übersicht über die Versuche geht hervor, daß gleichzeitig Kontrolluntersuchungen mit Serum gesunder Menschen, mit physiologischer Kochsalzlösung und auch ohne Zusatz liefen.

Die Versuche hatten folgendes Ergebnis: Es zeigt sich in zwei zeitlich auseinanderliegenden Versuchen, daß die *Blutzellen eines gesunden und eines Menschen mit einer chronischen myeloischen Leukämie vom Serum des Patienten zerstört* werden. Gleichzeitige Kontrolluntersuchungen ergeben, daß die Blutzellen bei Zusatz von Serum eines Gesunden und von physiologischer Kochsalzlösung *keinen* entsprechenden Abbau erfahren. Ebenso ist der Zellverlust gering, wenn das Blut unvermischt über dieselbe Zeit im Brutschrank gehalten wird. Zum Teil scheint die Zellzahl sogar anzusteigen, ob hier Zählfehler trotz doppelter Pipettenzählung vorliegen oder ob Eindickungsvorgänge im Brutschrank die Ursache sind, lasse ich offen. In den Blutausstrichen am Ende des Versuches zeigen die weißen Blutzellen schwere Schädigungen, auf die bei den späteren Versuchen näher eingegangen wird.

Diese Versuche würden auch das Verhalten der weißen Blutzellen nach den Transfusionen erklären können, wo bei maximal niedrigen Anfangswerten ein Anstieg der Leukocyten nicht festzustellen war. Es wäre denkbar, daß die fremden Leukocyten nach der Übertragung im Blutkreislauf des Empfängers sehr rasch toxisch geschädigt werden und von der Leber und der Milz abgefangen werden. Eine *Blutzählung nach der Transfusion von 500 ccm* gibt einen Überblick über die Verschiebungen im Zellbild.

Auf die Transfusion steigen die Werte des roten Blutbildes anfangs nur langsam an, das mag damit zusammenhängen, daß während der Transfusion mit dem *Beck*schen Transfusionsapparat gleichzeitig etwas physiologische Kochsalzlösung infundiert wurde. Im Gegensatz zum roten Blutbild erfahren die *Leukocyten* bei maximal niedrigen Werten *keine entsprechende Steigerung*, ja sie *sinken sogar* 60 Min. nach der Übertragung auf Werte *ab*, die unter den Anfangswerten liegen. Die gleichzeitige Differenzierung von Blutausstrichen zeigt, daß unmittelbar nach Übertragung eines Blutes von normaler Zellzusammensetzung die Zellen der myeloischen Reihe im Gegensatz zu den Lymphocyten nicht ansteigen. Die Granulocyten scheinen demnach der Toxinwirkung des Empfängerblutes sofort zu erliegen, während die Lymphocyten eine größere Widerstandskraft gegen derartige Noxen besitzen. Die vielen Transfusionen ließen nie einen anhaltenden Einfluß auf das rote Blutbild erkennen,

Tabelle 4. Blutzählung nach Transfusion von 500 ccm Blut. Patient O. O., 17 Jahre.

Zeit	Hämoglobin	Erythrocyten	Färbeindex	Leukocyten	Myelocyten	Stabkernige	Segmentkernige	Eosinophile	Große Lymphocyten	Kleine Lymphocyten	Monocyten	
Vorher	20	830 000	1,2	975	—	3,5	47	1,5	4	35,5	8,5	%-Zahl
						507			385		83	Absolute Zahl
Nach Transfusion	24	1 030 000	1,2	1 150	0,5	2	37,5	1	4,5	50,5	4	%-Zahl
					471,5				632,5		46,0	Absolute Zahl
Nach 30 Min.	24	1 090 000	1,1	1 000	0,5	3,5	35	2	2,5	51	5,5	%-Zahl
					410,0				535,0		55,0	Absolute Zahl
Nach 1 Std.	24	1 160 000	1,0	950	0,5	5,0	42,5	1,5	4,5	40,5	5,5	%-Zahl
					470,25				427,5		52,25	Absolute Zahl
Nach $1^1/_2$ Std.	25	1 140 000	1,1	925	—	4,5	45	1,0	4,5	40,5	4,5	%-Zahl
					467				416,25		41,6	Absolute Zahl
Nach 2 Std.	25	1 160 000	1,1	850	0,5	3,5	45,5	0,5	5,0	39	6,0	%-Zahl
					425,0				374,0		51,0	Absolute Zahl

dabei entsprach der Absturz der Erythrocyten nicht immer dem Blutverlust durch Hämorrhagien. Hämolytische Vorgänge stärkeren Grades kamen während der ganzen Krankheitsdauer nicht zur Beobachtung. Der Urin wurde nach den Blutübertragungen immer auf Urobilinogen und Urobilin untersucht, die Proben blieben aber fast stets normal, und auch der Bilirubinspiegel im Serum erhöhte sich nicht.

Diese Ergebnisse, die bei einem anscheinend nur unwesentlich geschädigtem Mark auf eine Leukocytenzerstörung oder Leukocytenspeicherung in der Peripherie hinwiesen, veranlaßten uns durch einen *Adrenalinversuch nach Frey* die Leukocytenausschwemmung aus der Milz zu verfolgen. Auf 0,75 mg Suprarenin erfolgte nach 10 Min. immerhin ein Anstieg der Leukocyten auf 3250 Zellen. Dabei betraf die Erhöhung in überwiegendem Maße die lymphocytären Elemente. Die Reaktion der Granulocyten war im Vergleich zu dem Anstieg der Lymphocyten erheblich geringer (s. Abb. 3).

Im Vordergrund des klinischen Bildes standen bei diesem Patienten die Beschwerden von seiten der extremen Anämie und der hämorrhagischen Diathese. Es war auffallend, daß sich trotz der Leukopenie bis zum Tode keine Nekrosen einstellten. Daher war es von Interesse, *Abwehr-*

vorgänge an der Haut auszulösen und zu beobachten. Durch Hervorrufen einer Entzündung sollte es sich erweisen, ob der Organismus noch in der Lage war, am Entzündungsherd mit vermehrter Einwanderung normaler, funktionstüchtiger Granulocyten zu regieren. Nach Applikation eines Cantharidenpflasters am Oberschenkel entstand in kurzer Zeit eine Hautblase, die nach 24 Stunden und nach 48 Stunden punktiert wurde. Das Sekret wurde auf Objektträger ausgestrichen, nach *Giemsa* gefärbt und mikroskopisch untersucht. Die Hautblase riß nach einiger Zeit ab, trotzdem erfolgte die Heilung des Epitheldefekts überraschend schnell und komplikationslos.

In den Präparaten, die nach 24 Stunden angefertigt wurden, sind kaum Entzündungszellen vorhanden. Ganz vereinzelt finden sich Neutrophile, die Kernpyknose und Vakuolen im Protoplasma zeigen. Andere neutrophile Zellen sind stärker geschädigt und sind nur noch als Kernschatten anzusprechen. Lymphocytäre Elemente sind nicht vorhanden.

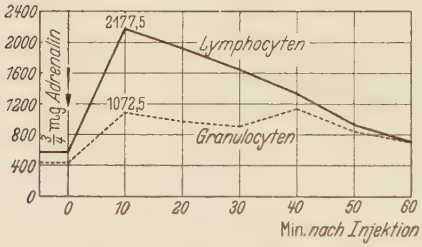

Abb. 3. Adrenalinversuch. Patient O. O., 17 Jahre.

Das Punktet nach 48 Stunden ist zellreicher. Die Neutrophilen weisen aber sämtlich schwerste Veränderungen auf. Das Protoplasma ist aufgelockert und macht zum Teil einen auffallend leeren Eindruck. Die Granula sind gering und schlecht anfärbbar. Phagocytose ist mit Sicherheit nirgends festzustellen, trotzdem das Sekret zahlreiche Keime enthält. In fast allen Granulocyten hat das Protoplasma jetzt helle runde Lücken, viele zeigen starke Kernveränderungen mit Aufquellung der Kerne und Zerstörung der Kernstruktur. Die meisten sind bereits zugrunde gegangen und stellen sich als große Kernschatten dar. An vereinzelten lymphoiden Zellelementen sind ähnliche Veränderungen besonders des Protoplasmas und auch des Kerns zu erkennen. Dagegen lassen einige große mesenchymale Zellen sichere Zeichen einer toxischen Wirkung vermissen.

Bei Vergleich mit Befunden bei gesunden Menschen hat es den Anschein, als ob die Entzündung hier kaum eine Reaktion der Entzündungszellen ausgelöst hat. Die Granulocyten treten in stark herabgesetzter Zahl auf und zeigen bei diesem Versuch schwerste Veränderungen. Phagocytose ist nicht zu beobachten. Die Heilungstendenz ist normal.

Eine Bestätigung finden diese Vorgänge, als später ein kleiner *Absceß an der linken Hand* auftritt, der einen noch typischeren mikroskopischen Befund ergibt. Der Absceß wird punktiert, und es kann ein eitriges Sekret aspiriert werden. Mikroskopisch stellt sich im Ausstrichpräparat heraus, daß normale Eiterzellen überhaupt nicht vorhanden sind. Es

handelt sich um Detritus mit einzelnen Kernschatten. Diese Kernschatten stellen meist bizarre Gebilde dar, bei wenigen sind Kernsegmente zu unterscheiden, andere sind homogen, schwach bläulichviolett gefärbte große Schollen. Dazwischen liegen vereinzelte Neutrophile, deren Zellleib im ganzen auseinanderzufließen scheint. Ihre Kerne sind plump, das Basichromatinnetz ist verdickt, und die Kernstruktur ist zum Teil weitgehend verlorengegangen. Das Protoplasma sieht wie geronnen aus, es finden sich große Lücken, und die Granulation scheint weitgehend zerstört zu sein. Teilweise findet sie sich nur noch in kleineren Häufchen. Die Färbung ist schwach. Einige dieser Zellen weisen noch deutliche Phagocytose auf.

Im Ausstrich sind ferner zahlreiche große, anscheinend mesenchymale Zellen festzustellen, die einen großen, schiefrig-blau gefärbten Protoplasmaleib (15—23 μ) haben. Zeichen einer Schädigung sind bei diesen Zellen nicht zu erkennen, stellenweise sind sie mit massenhaft Kokken beladen und scheinen so Phagocytose vorzutäuschen. Vereinzelt liegen sie in Zellverbänden. Neben diesen Zellen sind phagocytierende Endothelzellen zu sehen. An Zahl treten lymphoide und monocytoide Zellelemente gegen diese Zellen zurück. Nach der Punktion heilt auch dieser Absceß sehr schnell ab. Man hat im ganzen den Eindruck, als ob hier bei einem völligen Versagen der Bildung normaler Entzündungszellen Bindegewebszellen deren Funktion übernommen haben.

Es handelt sich demnach bei diesem Patienten um eine schwere Panmyelophthise mit einem völligen Darniederliegen der gesamten Blutbildung, über deren Ursache nichts in Erfahrung zu bringen ist. Viele Zeichen sprechen dafür, daß ein infektiös-toxischer Zustand vorliegt, wobei die septischen Temperaturen zum Teil mit schweren Zahnerkrankungen in Zusammenhang stehen. Anatomisch findet sich gelbes Fettmark in fast allen Knochen, lediglich im Sternum sind einige kleine Inseln myeloischen Gewebes vorhanden, deren Hämomyelogramm, was das myeloische Gewebe anbetrifft, einen Befund zeigt, der dem einer toxischen Agranulocytose ähnelt.

Einen *fast gleichen Befund* bot *eine Patientin,* bei der die *Ursache der Erkrankung ebenfalls ungeklärt* blieb.

Fall 2. Die 16jährige M. B. wird am 7. 8. 37 wegen einer schweren Anämie in die Klinik eingewiesen. Nach Angaben der Angehörigen ist das Kind außer Kinderkrankheiten und vorübergehenden Erkältungskrankheiten früher nie ernstlich krank gewesen. Nach den Masern im Herbst 1936 hat es lange Zeit an heftigem Nasenbluten gelitten, das kaum zu stillen gewesen sei. Dieses Nasenbluten hat sich im Mai 1937 ohne besonderen Anlaß plötzlich wieder eingestellt. Sie wurde damals rasch anämisch und am 2. Tage der Blutung trat eine linksseitige Hemiparese auf. Sie ist dann über 6 Wochen im Krankenhaus gewesen, wo auf Bluttransfusionen das Nasenbluten allmählich abklang und auch die Blutarmut sich wieder besserte. Bei der Entlassung konnte sie wieder gehen und auch den Arm bewegen. Auf Anordnung der behandelnden Ärzte erhielt sie wöchentlich 2 Leberinjektionen.

Die Besserung hielt bis zum Juni 1937 an. In dieser Zeit mußte eine Zahnextraktion vorgenommen werden. Wieder kam es zu einer schweren Blutung. Die Werte des roten Blutbildes sanken schnell ab, so daß Blutübertragungen notwendig wurden. Im weiteren Verlauf erkrankte das Mädchen noch an einer eitrigen Mandelentzündung, die erst nach 10 Tagen Dauer langsam abklang. Als der Allgemeinzustand es erlaubte, erfolgte die Überweisung in die Münchener Klinik.

Bei der Aufnahme befindet sich die Patientin in sehr herabgesetztem Allgemeinzustand. Körperlich ist sie noch völlig unentwickelt, die Menses sollen noch nicht aufgetreten sein. Die Haut ist außerordentlich blaß, das Gesicht zeigt leichte ödematöse Schwellungen und ist von wachsgelber Farbe. Ebenso sind die sichtbaren Schleimhäute sehr blaß und schlecht durchblutet. Bei der Untersuchung des Mundes wird festgestellt, daß fast sämtliche Zähne hochgradig cariös sind. Röntgenologische Zahnaufnahmen lassen mehrere Granulome erkennen. Zahnfleischblutungen bestehen nicht. Die Mandeln zeigen keinerlei Besonderheiten. Die Zungenschleimhaut ist nicht atrophisch. Drüsenschwellungen sind nirgends festzustellen.

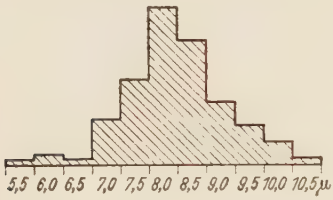

Abb. 4. *Price-Jones*-Kurve. Mittelwert 8,2 µ (200 Zellen).

Klinisch und röntgenologisch ist über Herz und Lungen ein wesentlicher Befund nicht zu erheben, am Herzen befinden sich anämische Strömungsgeräusche. Der Magen-Darmtractus ist ohne Besonderheiten, auf eine Prüfung der Magenfunktion mußte wegen des schlechten Zustandes verzichtet werden. Leber und Milz waren nicht vergrößert. Das Nervensystem war intakt. An den Extremitäten waren nur an den Streckseiten der Unterschenkel einige kleine Petechien zu sehen, sonst fanden sich keine Zeichen einer hämorrhagischen Diathese. *Rumpel-Leed:* positiv. Thrombocyten: 14400, Blutgerinnungszeit: 6 Min. Blutungszeit länger als 35 Min. Eine Retraktion des Blutkuchens trat nicht ein.

Die *morphologische Blutuntersuchung* ergab folgenden Befund: Hgb.: 18% = 2,9 g, Erythrocyten: 800000, F. I.: 1,0, Reticulocyten: 45‰, Erythrocytengröße: 8,2 µ, Leukocyten: 3000.

Differenzierung: Metamyelocyten: 2,5%, Stabk.: 26%, Segmentk.: 38%, Monocyten: 5,5%, große Lymphocyten: 1,5%, kleine Lymphocyten: 26%, Plasmazelle: 0,5%. Auf 200 Zellen: 2 Erythroblasten, 2 Gumprecht, 1 Endothelzelle.

In den Blutausstrichen sind die Erythrocyten normal gefärbt, bei einigen Zellen ist die Färbung schwächer. Es fällt eine vermehrte Polychromasie auf, außerdem sind ganz vereinzelte Makrocyten zu sehen, deren Größe zuweilen über 12 µ beträgt. Keine Poikilocytose (s. *Price-Jones*-Kurve).

In sämtlichen Granulocyten finden sich starke pathologische Granulationen vorwiegend vom Typ b (Gloor), außerdem ist in über 60% der Zellen eine Basophilie des Protoplasmas festzustellen. Vakuolen im Protoplasma kommen nicht vor. Die Kerne zeigen klumpig schollige Struktur mit deutlichem Überwiegen des Basichromatins. Die vielen Stabkernigen sind fast durchweg dem degenerativ-stabkernigen Typ zuzurechnen. Sie haben eine grobe, klumpige, anscheinend degenerierte Kernstruktur mit dickem Basichromatinnetz. Bei einer Oxydasefärbung sind in vielen Zellen große klumpige Oxydase-granula vorhanden, die zum Teil zu mehreren Tropfen zusammengeflossen sind.

Die Differenzierung der Zellen spricht für eine ausgesprochene toxische Schädigung des Blutbildes. Dabei ist die degenerativ-toxische Linksverschiebung als Symptom einer Hemmung des Knochenmarks aufzufassen. Für diese Annahme sprechen auch die vermehrten Makrocyten (s. Tab. 5).

Bei einer *Sternalpunktion* wird bei normal-starker Aspiration sofort ein mittelzellreiches Mark aspiriert, das wenig Fettpartikelchen enthält. Bei der Differenzierung wird auf 500 weiße Zellen ausgezählt. Dabei ergibt sich, was die weißen Blutzellen anbetrifft, eine ausgesprochene Linksverschiebung im Mark mit 52,4% unreifen Zellformen, unter diesen 12,2% halbreife Myelocyten, 18,2% reife Myelocyten und 14,2% Metamyelocyten. Die Stabkernigen betragen 23,6%, während die Segmentkernigen auf 14,4% herabgesetzt sind. Besonders die Stabkernigen, aber auch die Metamyelocyten zeigen starke pathologische Granulationen vom Typ b. In den Stab- und Segmentkernigen ist wieder Basophilie des Protoplasmas nachweisbar. Die Kerne der polymorphkernigen Neutrophilen zeigen zum Teil erhebliche Pyknose. Ferner kommen vereinzelt Riesenformen, besonders bei den Metamyelocyten und den Stabkernigen vor. Bei einer Oxydasereaktion im Sternalmark fallen viele Zellen mit dicken, klumpigen Granula auf.

In sämtlichen Ausstrichen ist kein einziger Megakaryocyt zu entdecken. Thrombocyten sieht man im Markausstrich sehr selten, ihr Protoplasma ist zart, die Azurgranulation auffallend spärlich, teilweise fehlt sie ganz.

Tabelle 5. Hämomyelogramm von M. B. Sternalpunktion vom 10. 8. 37. (Präparate 5907, 5910.) Auf 500 ausgezählte weiße Zellen kommen:

Reticulo-endothel	Reticulumzellen:		
	Makrophagen:	0,2%	10,6%
	plasmacelluläre	1,4%	
	lymphoide	8,8%	
	Endothelzellen	0,2%	
	Fettzellen		
	Besonderheiten	Phagocytose (+)	
Erythro-poese	Erythroblasten:		
	basophil	4,6%	18,4%
	polychrom	6 %	
	oxyphil	7,8%	
	Besonderheiten:		
	Mitosen	0,8%	
	Karyorrhexis	wenig, aber vorhanden	
	Größe	8,5 μ	
	Normocyten	+	
	Makrocyten	+	
	Mikrocyten	(+)	
	Poikilocytose	—	
	Anisocytose	(+)	
	Polychromasie	++	
	Basophile Punktierung	—	
	Reticulocyten	70‰ (Präp. 5921)	
Leuko- und Lympho-poese	Myeloblasten	2,4%	52,4%
	Myelocyten: unreife	5,4%	
	halbreife	12,2%	
	reife	18,2%	
	Metamyelocyten	14,2%	
	Stabkernige	23,6%	38,8%
	Segmentkernige	14,4%	
	Eosinophile	0,8%	
	Basophile	—	
	Monocyten	—	
	Lymphocyten	8,2%	
	Oxydase	++	
	Mitosen	0,6%	
	Riesenformen	kommen vor	
	Besonderheiten	pathologische Granulationen!	
Thrombo-poese	Megakaryocyten	fehlen	
	Thrombocyten	sehr spärlich und geschädigt	

Knochenmark: Makroskopisch: mittel reichlich, graurötlich, gemischt. Mikroskopisch: locker, vereinzelt Zellverbände, mittel zellreich.

Auf 500 weiße Blutzellen werden 10,6% Reticulumzellen ausgezählt, wobei die lymphoiden Formen mit 8% überwiegen. Die kernhaltigen roten Blutkörperchen sind mit 18,4% nicht erhöht. Mitosen sind

selten. Bemerkenswert sind die zahlreichen vitalgranulierten Erythrocyten, deren Größe teilweise erheblich ist.

Es handelt sich demnach um *ein vorwiegend myelocytäres Mark mit Zeichen einer starken Knochenmarkhemmung und Zeichen einer erheblichen Toxineinwirkung.* Hyperplasie eines Zellsystems ist nicht festzustellen. Knochenmarkriesenzellen fehlen völlig.

Die übrigen Untersuchungen ergaben, daß der Urin ohne Besonderheiten war. Zeichen einer vermehrten Hämolyse waren nicht nachweisbar: Urobilinogen normal, Bilirubin im Serum: 0,54 mg-%. Die Blutsenkungsgeschwindigkeit war mit 187/190 mm enorm beschleunigt (*Westergreen*). Die *Wassermann*sche Reaktion fiel negativ aus. Takata-Ara negativ.

Bei dieser Patientin wurden nach der Aufnahme in die Klinik sofort Bluttransfusionen eingeleitet. Außerdem wurden Leber- und Eisenpräparate gegeben. Alle therapeutischen Maßnahmen erwiesen sich aber als wirkungslos. Es kam zu keinem Anstieg der Blutwerte. Der Allgemeinzustand besserte sich aber etwas, und die Patientin war trotz der Schwere des Krankheitsbildes verhältnismäßig wohlauf. Da die Blutübertragungen auf Schwierigkeiten stießen, erhielt die Patientin auch intramuskuläre Injektionen von Blut.

Am 5. Tage des Klinikaufenthaltes war der Blutstatus auf 14% Hgb. und 700000 Erythrocyten abgesunken. Die Leukocyten betrugen jetzt 2500. Blutübertragungen ließen sich zum Schluß bei der Patientin nicht mehr durchführen, da die Venen außerordentlich zart waren und in den Kanülen fast sofort Gerinnung eintrat. Am 6. Tage trat plötzlich unter Fieberanstieg auf 40° ein sehr schwerer Zustand mit Lungenödem auf. Über beiden Lungen waren fein- bis grobblasige Rasselgeräusche zu hören. Trotz sofortiger Kreislauftherapie verschlechterte sich der Zustand, und ein Versagen des Herzens führte das Ende herbei. Die Ursache dieses plötzlichen Lungenödems (kardial, cerebral?) konnte nicht mehr geklärt werden, da die Sektion verweigert wurde.

Der Ausfall des *Hämomyelogramms,* das wir in ähnlicher Zusammensetzung bei Agranulocytose sahen, ließ uns anfangs an der Diagnose einer Panmyelophthise zweifeln. Bei Berücksichtigung des ganzen klinischen Bildes, bei sicherer Ablehnung einer splenopathischen Markhemmung und besonders bei Erinnerung an die Hämomyelogramme des ersten Patienten sahen wir uns berechtigt, auch ohne autoptische Sicherung der Diagnose diesen Krankheitsfall als Panmyelophthise hier mitanzuführen. Versuche in vitro mit dem Serum der Patientin ließen sich wegen der kurzen Krankheitsdauer nicht mehr durchführen.

Während bei diesen beiden Patienten die Ursachen des völligen Zusammenbruchs der Blutbildung unklar blieben, war bei dem *3. Patienten* doch einiges in Erfahrung zu bringen, das mit der Erkrankung in Zusammenhang gebracht werden konnte.

Fall 3. Der 47jährige Magazinarbeiter A. E. wird am 18. 5. wegen hochgradiger Anämie unklarer Ursache in die Klinik eingewiesen. Seit Mitte Februar 1937 steht er in ärztlicher Behandlung. Zahnfleischblutungen geringen Grades, die mit einer Paradenthose in Zusammenhang gebracht wurden, gingen auf Lokalbehandlung zurück. Trotzdem nahm die Blutarmut mehr und mehr zu, und er bekam Atembeschwerden und Schwächezustände. Er wandte sich erneut an seinen Arzt, der jetzt wegen Schmerzen im Oberbauch und wegen Blutausscheidung mit dem Stuhl ein Magen- oder Zwölffingerdarmgeschwür annahm. Auf entsprechende ärztliche

Behandlung hörten die Magen-Darmblutungen sehr schnell auf, aber die Anämie zeigte keine Besserung. Er erhielt daher Leber- und Arsenpräparate. Zeichen einer perniziösen Anämie oder einer aleukämischen Myelose bestanden nicht. Da sich der Zustand weiter verschlechterte, und bedrohliche Erscheinungen auftraten, wurde er zur Klärung der Diagnose in die Klinik eingewiesen.

Nach den Angaben des Patienten sollen Blutkrankheiten in der Familie nie vorgekommen sein. Dagegen gab er an, daß ein Bruder Epileptiker sei und eine Schwester an Asthmaanfällen leide. Er selber habe als Kind die Masern gehabt und machte im Kriege 2mal Lungenentzündung durch. 1918 habe er eine Nierenentzündung gehabt, die völlig ausheilte. Vor $4^1/_2$ Jahren wurde wegen einer Blinddarmentzündung eine Appendektomie durchgeführt. Sonst will er immer gesund gewesen sein. Er hatte aber in den letzten Jahren zeitweise rheumatische Beschwerden im rechten Arm und litt seit mehreren Jahren an asthmaähnlichen Atembeschwerden. Von den Angehörigen wird darauf hingewiesen, daß er ein sehr starker Raucher gewesen sei.

Beruflich war als Arbeiter in einem Lager tätig, in welchem Segeltuch verarbeitet wurde. Hier wurde auch zeitweilig *Benzinoform* verwandt. Dabei kam es zur *Verdunstung des Tetrachlorkohlenstoffes in dem Arbeitsraum,* in dem er mehrere Stunden, seit etwa $1^1{}_2$ Jahren allerdings nicht täglich, zu tun hatte. Über ähnliche Erkrankungen in dem Betrieb ist dem Patienten nichts bekannt. Benzin oder Benzol wurde gleichzeitig nicht verwandt.

Ende des Jahres 1936 stellten sich vorübergehend, besonders nach Anstrengungen leichte Atembeschwerden ein. Er wurde zusehends blasser und litt zuweilen an Kopfschmerzen. Mitte Februar 1937 mußte er wegen Zahnfleischblutungen einen Arzt aufsuchen. Er war damals schon so schwach, daß er auf dem Wege zum Arzt alle 12—15 Schritte stehen bleiben mußte, um Atem zu holen und Kräfte zu sammeln. Hierbei traten gleichzeitig Schmerzen im Oberbauch und in der Herzgegend auf. Trotz Besserung der Blutungen und ständiger Behandlung mit Leber-, Arsen- und auch Eisenpräparaten verschlechterte sich sein Allgemeinzustand, so daß die Einweisung in die Klinik erforderlich wurde.

Der 47jährige Kranke befand sich bei der Untersuchung am 18. 5. 37 in gutem Ernährungs- und herabgesetztem Kräftezustand. (Gewicht 65,5 kg, Größe 164 cm.) Die Muskulatur ist ausgezeichnet entwickelt, der Knochenbau ist grazil. Auffallend ist die fahle, etwas gelbliche Gesichtsfarbe. Die Haut und die sichtbaren Schleimhäute sind sehr blaß und schlecht durchblutet, nirgends finden sich Blutextravasate oder Petechien.

Die Zähne sind zum Teil defekt, es besteht Paradentose. Das Zahnfleisch ist gerötet, gequollen und blutet bei Berührung leicht. Die Tonsillen sind nicht wesentlich vergrößert, die Zunge zeigt keine ausgesprochene Atrophie. Klinisch und röntgenologisch ist über Herz und Lungen ein wesentlicher Befund nicht zu erheben. Es finden sich über den Lungen vereinzelt bronchitische Geräusche, am Herz ist ein anämisches Geräusch zu hören. Die Leber ist nicht vergrößert, die Milz überragt um einen Querfinger den Rippenbogen. Die Konsistenz ist eher weich. Am ganzen Körper finden sich nirgends Drüsenschwellungen. Der Magen-Darmtractus weist keinerlei Besonderheiten auf. Der Stuhl ist von normaler Farbe, die Proben auf okkultes Blut fallen negativ aus. Eine Prüfung der Magenfunktion ergibt auf Alkoholreizlösung nach 30 Min. einen Anstieg auf 55 freie HCL, auf 63 für die Gesamtacidität. Die Fermente sind vorhanden, mikroskopisch finden sich vereinzelte Leukocyten und Erythrocyten. Bei einer röntgenologischen Magen-Darmuntersuchung sind pathologische Veränderungen im Bereiche des Magen-Darmtractes nicht nachweisbar. Das Nervensystem ist intakt.

Der Urin ist frei von Eiweiß und Zucker, das Urobilinogen ist nicht erhöht. Das Urinsediment ist o. B. Das Konzentrationsvermögen ist gut.

Die Wa.R. im Blut fällt negativ aus. Rest-N und Kochsalz im Serum sind normal. Das Bilirubin im Serum ist nicht vermehrt: direkt: negativ; indirekt 0,5 mg-%. Die Blutsenkungsgeschwindigkeit ist beschleunigt, 65/145 mm *(Westergreen)*.

Die *morphologische Bluntersuchung* ergibt folgenden Befund: Hgb.: 20%, Erythrocyten: 1,43 Millionen, F.I.: 0,7, Leukocyten: 600, Stabkernige: 2%, Segmentkernige 20%, kleine Lymphocyten: 74%, große Lymphocyten 4%, Thrombocyten: 152000, Reticulocyten 16‰.

Die Erythrocytengröße beträgt nach *Bock* 8,3 μ. Im *Blutausstrich* finden sich vereinzelt Normoblasten, außerdem besteht Anisocytose und Polychromasie. Die Blutungszeit ist mit 7 Min. etwas verlängert, die Gerinnungszeit ist normal: 2,5 Min. Der *Rumpel-Leed*sche Stauungsversuch fällt negativ aus. Eine Retraktion des Blutkuchens ist nicht festzustellen. Resistenzbestimmung der roten Blutkörperchen: Beginn: 0,40%, vollständig 0,22%. Eine Sternalpunktion am 19. 5. 37 ergibt ein zellarmes Mark (s. Tabelle).

Auf die Behandlung mit Bluttransfusionen bessern sich die subjektiven Beschwerden, wie Kopfschmerzen und Ohrensausen, und auch der Allgemeinzustand hebt sich langsam. Der Patient erhält außerdem Hepatratinjektionen intravenös und später Eisen. Der Blutstatus zeigt anfangs einen guten Anstieg. Nach 4 Wochen erreichen das Hämoglobin 44% und die Erythrocyten 3,2 Millionen. Die Leukocytenwerte schwanken um 1200. Die Differenzierung des Blutbildes ergibt keine Änderung. Auch nicht als der Patient vorübergehend bronchopneumonische Erscheinungen mit einem Temperaturanstieg auf über 40° hat. Er erhält zur weiteren Anregung der Blutbildung zuletzt Adrenalin und Thyroxin und kann am 9. 7. subjektiv gebessert mit einem Blutbefund von 53% Hgb. und 3,25 Millionen Erythrocyten nach Hause entlassen werden. Die Leukocyten betragen 1950!

Trotz Fortsetzung der Leber- und Eisentherapie durch seinen Arzt verschlechtert sich der Zustand des Patienten in den nächsten Monaten. Solange die häufigen Bluttransfusionen noch nachwirken, fühlt sich der Patient wohl und leistungsfähig. Die ständige Behandlung mit Leberinjektionen hat die Werte des roten Blutbildes aber nicht auf derselben Höhe halten können. Dazu kommen allmählich auch wieder Blutverluste durch Zahnfleischblutungen. Zuweilen hat er unter katarrhalischen Halsbeschwerden zu leiden, die aber immer wieder schnell abklingen. Auf Befragen teilt er mit, daß in letzter Zeit bei geringen Traumen blaue Flecke, besonders leicht am Handrücken aufgetreten seien. Das Gefühl der Kraftlosigkeit nimmt mehr und mehr zu. Beim Gehen hat er ein Druckgefühl in der Herzgegend, und er wird so schwach, daß er nicht mehr allein Treppen steigen kann. Da der behandelnde Arzt das Aussichtslose seiner Behandlung einsieht, überweist er den Patienten erneut der Klinik.

Bei der *Wiederaufnahme* des Patienten in die Klinik am 7. 10. 37 fällt die leichenblasse Gesichtsfarbe sofort auf. Er macht einen sehr elenden Eindruck und klagt besonders über Oppressionsgefühl und über ständige Kopfschmerzen. Es besteht eine Bronchitis. Der Ernährungszustand hat sich nicht wesentlich verschlechtert, er hat in der Zwischenzeit 2 kg an Gewicht verloren. Die Haut ist gelblich fahl, die Schleimhäute sind äußerst blaß. Anzeichen einer hämorrhagischen Diathese sind nirgends festzustellen, der *Rumpel-Leed*sche Stauungsversuch (3 Min.) fällt negativ aus. Auch beim Beklopfen des Sternums entstehen keine subcutanen Hämatome.

Der sonstige klinische Befund ist im Vergleich zu den Feststellungen im Mai dieses Jahres unverändert. Es findet sich wieder die hochgradige Paradentose, das Zahnfleisch ist gerötet, geschwollen und blutet bei Berührung leicht. Keine Glossitis. Die Tonsillen sind mäßig hypertrophisch und etwas zerklüftet, bei einer Untersuchung durch einen Spezialarzt läßt sich etwas flüssiges Sekret herausquetschen. Drüsenschwellungen sind nirgends festzustellen. Die Leber ist nicht vergrößert, die Milz ist einen Querfinger unterhalb des Rippenbogens tastbar. Eine genaue

neurologische Untersuchung ergibt keine Ausfallserscheinungen, die Sensibilität ist nicht gestört.

Der Urin ist frei von Eiweiß und Zucker. Das Urobilinogen ist vermehrt und die *Schlesinger*sche Probe auf Urobilin fällt schwach positiv aus. Gmelin negativ. Urinsediment o. B. Okkultes Blut im Stuhl läßt sich nicht nachweisen. Die Farbe des Stuhls ist normal.

Die Blutsenkungsgeschwindigkeit nach *Westergreen* ist mit 160/78 mm jetzt erheblich beschleunigt. Chemisch werden im Blut folgende Werte festgestellt: Refraktometer: 6,84%, Rest-N. 30 mg-%, Kochsalz 600 mg-%, Bilirubin 1,15 mg-%. Harnsäure 2,54 mg-%, Albumine: 508,5 mg-%, Globuline: 558 mg-%, Cholesterin gesamt: 110 mg, Ester: 39 mg. Indican im Serum ist schwach positiv. Die Wa.R. und die *Takata-Ara*-Reaktion fallen negativ aus.

Die *morphologische Blutuntersuchung* ergibt folgenden Befund: Erythrocyten: 1,05 Millionen, Hgb.: 2,9 g = 18%, F.I. 0,85, Volumenindex: 0,85, Sättigungsindex = 1. Erythrocytengröße 7,6 μ, Erythrocytenvolumen: 75 μ^3, Reticulocyten: 16‰, Leukocyten 780. Differenzierung: Stabkernige: 1%, Segmentkernige: 18%, kleine Lymphocyten: 79%, große Lymphocyten: 2%. (Pathologische Granulationen. Basophilie des Protoplasmas.) Thrombocyten: 33500. Blutgerinnungszeit: 4,5—7 Min. Blutungszeit länger als 20 Min. Eine Retraktion des Blutkuchens findet nicht statt. Resistenzbestimmung der Erythrocyten: Beginn: 0,38%, vollständig: 0,28%.



Abb. 5. *Price-Jones*-Kurve (200 Zellen). Mittelwert 7,6 μ.

Bei einer fraktionierten *Magenfunktionsprüfung* erfolgt nach einer Alkoholreizlösung nur ein geringer Anstieg der Säurewerte auf + 10 für freie HCL, auf 28 für die Gesamtacidität. Die Fermente sind im Magensaft nachweisbar. Mikroskopisch finden sich Erythrocyten und vermehrt Leukocyten. Die bakteriologische Untersuchung des Magensaftinhalts ergibt vergrünende anhämolytische Streptokokken, gramnegative Mikrokokken und Hefe.

Auf Grund der extremen Anämie, der Leukopenie und der Thrombopenie und auf das Ergebnis einer Sternalpunktion hin wird die *Diagnose Panmyelophthise* gestellt.

Der sehr schlechte Allgemeinzustand macht die baldige Durchführung von Bluttransfusionen erforderlich. Die Blutübertragungen werden vom Patient gut vertragen, und er fühlt sich trotz leichten Fieberanstiegs hinterher erheblich wohler und kräftiger. Die ständigen Kopfschmerzen verschwinden, und die Bronchitis klingt schnell ab. Er erhält ferner Salzsäuretropfen, später Enzynorm und Magenpräparate. Der Allgemeinzustand bessert sich, Zahnfleischblutungen werden nicht mehr beobachtet, und Zeichen einer hämorrhagischen Diathese sind trotz weiteren Absinkens der Thrombocyten nie festzustellen.

Mit 3 Bluttransfusionen (1100 ccm) werden die Blutwerte auf 2,18 Millionen Erythrocyten bei 46% Hgb. gebracht. Dabei fällt auf, daß sich der Färbeindex nach der ersten Transfusion konstant etwas über 1,0 hält. Die Leukocyten zeigen keine Zunahme. Erythrocytengröße und Erythrocytenvolumen ändern sich kaum.

Ein kleines Panaritium am rechten Mittelfinger, welches bereits erhebliche Schmerzen in der Hand und am rechten Unterarm verursacht, heilt auf Incision und auf Behandlung mit heißen Kamillenbädern überraschend schnell ab. Die Temperaturen sind zumeist subfebril, zeigen aber nach den Transfusionen Erhöhungen bis auf 39°. Das subjektive Befinden des Patienten ist soweit zufriedenstellend, als am 22. Tage seines Klinikaufenthaltes sich in Höhe der 9. Rippe am Rücken unter der Haut eine kleines *Infiltrat* bildet, das äußerst druckschmerzhaft ist. Gleichzeitig

steigt die Temperatur im Laufe von 2 Tagen langsam auf 39,3°. Zahnfleischblutungen stellen sich ein, und an der Uvula ist ein nagelkopfgroßes Geschwür zu bemerken. Die Infiltration vergrößert sich ungemein rasch und nach 48 Stunden ist sie bereits über handgroß. Der Patient klagt über heftige Schmerzen und sieht verfallen aus. Die Leukocyten steigen von 700 auf 1300, wobei die Granulocyten den höchsten Wert mit 500 Zellen erreichen. Blutaussaaten bleiben steril.

Der zugezogene Chirurg glaubt Fluktuation fühlen zu können und operiert noch am gleichen Tage. Die stark gerötete Schwellung wird *breit incidiert*. Die erwartete Eiteransammlung findet sich nicht, das Gewebe ist von bluthaltigem Ödem durchtränkt und blutet anfangs stark. Deutlich ist ein fauliger Geruch festzustellen. Eine Abimpfung der Wundflächen ergibt *Streptokokken* in Reinkultur. In Sekretausstrichen finden sich nur ganz vereinzelt kleine lymphocytäre Elemente. Es

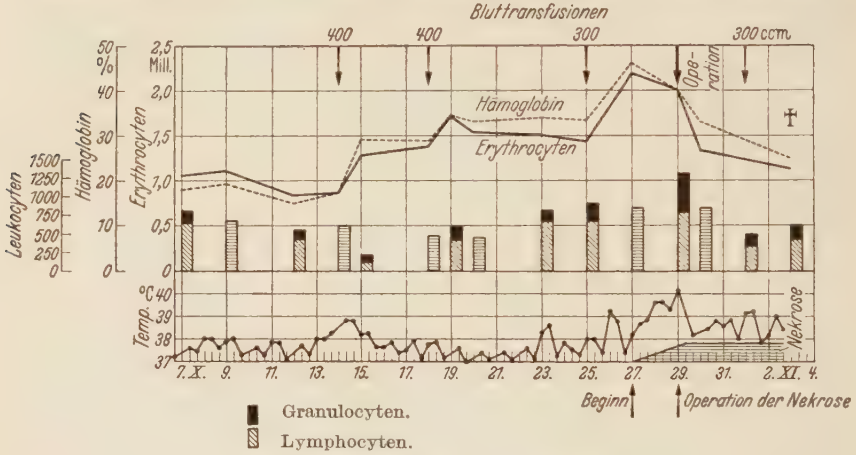

Abb. 6. Blutkurve. Pat. E. A. 48 Jahre.

handelt sich um eine große Nekrose des Fett- und Muskelgewebes ohne jede entzündliche Reaktion.

Auf den Eingriff gehen die Temperaturen anfangs herunter, und der Patient fühlt sich nach einer Blutübertragung etwas wohler. Die Wunde secerniert ein hellrotes, dünnflüssiges Sekret, in dem sich außer vereinzelten Lymphocyten keinerlei Entzündungszellen nachweisen lassen. Es handelt sich jetzt um eine etwa handgroße, völlig reaktionslose Nekrose, die bis auf die Rippen reicht. Der Allgemeinzustand verschlechtert sich im weiteren Verlauf, und auch das Fieber steigt wieder an. Die Leukocyten sind stark heruntergegangen und betragen 500 im Kubikmillimeter. Am letzten Tage erscheinen im Blutausstrich Plasmazellen. Trotz einer Thrombopenie von 9000 treten auch jetzt keine spontanen Hautblutungen auf, der Rumpel-Leed ist aber positiv. Das Zahnfleisch blutet noch, das Geschwür an der Uvula zeigt aber keine Zunahme. Dagegen entwickeln sich über beiden Lungen Bronchopneumonien, und eine weiche Milzschwellung bildet sich aus. Die Wundsekretion hat fast vollständig aufgehört. Im Verlaufe des 3. 11. 37 führen Kreislaufstörungen das Ende herbei (s. Abb. 6).

Die Kurve gibt einen Überblick über die Entwicklung des *Blutbildes* und den *Verlauf der Krankheit*. Die Säulen stellen die absoluten Zahlen der Leukocyten dar, dabei geben die schwarzen Felder die granulocytären, die gestrichelten Felder die lymphocytären Elemente ebenfalls in absoluten Zahlen an. Deutlich ist die geringe Beeinflussung der Leukocytenwerte durch die Blutübertragung zu erkennen.

Die Lymphocyten überwiegen zumeist erheblich. Alle neutrophilen Zellen zeigen neben Basophilie des Protoplasmas ausgeprägte pathologische Granulationen vom Typ b *(Gloor)*, die im Verlauf der Beobachtung an Stärke zunehmen. Den höchsten Wert erreichen die Neutrophilen am Tage der Operation mit 520 Zellen im Kubikmillimeter. Aus der Differenzierung der Blutbilder ist zu ersehen, daß es zeitweise zu einer Vermehrung der Stabkernigen kommt. Immer handelt es sich dabei um ausgesprochen degenerativ-stabkernige Zellen. Zuweilen treten Plasmazellen auf, besonders in dem Blutbilde vom Tage des Todes ist eine Ausschwemmung plasmacellulärer Elemente aus dem Knochenmark zustande gekommen.

Die Erythrocyten weisen Veränderungen auf, wie man sie bei Anamien zumeist antrifft. Es findet sich eine mäßige Anisocytose zumeist antrifft. Es findet sich eine mäßige Anisocytose (s. *Price-Jones*-Kurve). Ganz vereinzelt, aber regelmäßig, kommen Normoblasten vor. Ebenso regelmäßig sind Makrocyten anzutreffen, die fast immer Polychromasie zeigen und bei Vitalfärbung Substantia granulo-filamentosa besitzen. Die Reticulocytenwerte schwanken. Der Farbeindex liegt um 1,0. Die Erythrocytengröße entspricht der Norm, das Erythrocytenvolumen ist etwas erniedrigt.

Die Thrombocyten stellen sich bei sofortiger Fixierung als sehr kleine, runde Protoplasmateile dar. Plättchenketten oder Riesenform kommen nicht vor, die Granula sind zumeist auffallend gering.

Tabelle 6 gibt einen Überblick über die Entwicklung der Blutwerte.

Bei diesem Patienten werden in größeren Zeitabständen *drei Sternalpunktionen* vorgenommen, die *sämtlich ein ausgesprochen zellarmes Mark* ergeben. Bei dem ersten Klinikaufenthalt im Mai 1937 ist das Knochenmark makroskopisch spärlich, fettarm und bluthaltig. Markbröckel sind nicht zu finden. Der Markausstrich ist so arm an Zellelementen der myeloischen Reihe, daß nur auf 200 weiße Blutzellen ausdifferenziert wird. Dabei stellt sich eine Erhöhung der Reticulumzellen auf 119% heraus, woran lymphoide Reticulumelemente mit 111% den Hauptanteil haben (s. Tabelle 7). Gleichfalls eine Vermehrung weisen die Erythroblasten mit 150% auf, die Reticulocyten betragen im Mark 51‰. Makrocytose und Polychromasie sind häufig festzustellen (Tabelle 7).

Bei der Differenzierung der Leukocyten fällt die Verschiebung zugunsten kleinerer lymphocytärer Zellen auf. Es handelt sich dabei vorwiegend um normale Lymphocyten mit schmalem Protoplasmasaum. Bei einer Oxydasefärbung geben diese kleinen Rundzellen keine Oxydasereaktion. Die stabkernigen und segmentkernigen Neutrophilen sind hochgradig herabgesetzt. Es finden sich schon im Mark vermehrt Zelltrümmer dieser Zellen.

In sämtlichen Markausstrichen ist nur ein fraglicher Megakaryocyt vorhanden, der aber pathologisch verändert ist. Thrombocyten sind ebenfalls kaum nachweisbar. Nach diesem Hämomyelogramm und dem klinischen Befunde erschien schon damals die Diagnose Panmyelophthise als gesichert. Die Prognose wurde als infaust gestellt. Trotzdem erholte sich der Patient auf die Behandlung, und er konnte subjektiv gebessert die Klinik für mehrere Monate verlassen. Die Blutwerte sanken aber wieder ab, und er kam im Oktober 1937 hauptsächlich wegen

Tabelle 6. Patient E. A., 47 Jahre.

	Datum 1937														
	7. 10.	9. 10.	12. 10.	14. 10.	15. 10.	18. 10.	19. 10.	20. 10.	23. 10.	25. 10.	27. 10.	29. 10.	30. 10.	1. 11.	3. 11.
Hämoglobin in %	18	19	15	17	29	29	34	33	34	33	46	40	33	—	25
Erythrocyten in Mill.	1,05	1,08	0,82	0,84	1,28	1,39	1,72	1,57	1,52	1,47	2,18	1,98	1,35		1,12
Färbeindex	0,85	0,85	0,95	1,0	1,1	1,04	0,99	1,05	1,08	1,12	1,05	1,01	1,14		1,12
Erythrocytengröße in μ	8,2				7,8				7,8		8,1	8,1			
Erythrocytenvolumen in μ^3	75				70				70		70	71			
Reticulocyten in ‰	16		16	14	8	26	17	14	11	12	12	8			
Normoblasten in %	(+)		1		1		1		1	1				2	15
Makrocyten	++		+		+		+		+	+		+		+	+
Polychromasie	+		+		+		+		+	+		+		+	+
Anisocytose	+		+		+		+		+	+		+		+	+
Leukocytenzahl	780	660	550	580	200	480	600	450	800	900	850	1300	850	480	600
Davon sind in %-Zahl:															
Myelocyten	—		—		—		—		—	—		—		—	1
Metamyelocyten	—		—		1		—		—	—		—		2	7
Stabkernige	1		3		8		5		1	2		3		13	10
Segmentkernige	18		21		25		26		19	26		36		21	8
Eosinophile	—		1		1		1					1		1	1
Basophile	—		—		—										—
Monocyten	—		—												2
Kleine Lymphocyten	79		61		63		68		77	67		56		58	44
Große Lymphocyten	2		13		2				3	4		4		5	9
Plasmazellen	—		1		—		—		—	1		—		—	18
Thrombocyten	33500				6000				16000	8500	11770	8910			
Besonderheiten:															
Toxische Granulation	+++		+++		+++		+++		+++	+++		+++		+++	+++
Endothelzellen:															
auf 100 Leukocyten	—		—		—		—		—	—		—		1	—

Tabelle 7. Hämomyelogramme von E. A.

Auf 200 ausgezählte weiße Zellen kommen	Sternalpunktion vom 19. 5. 37 Präp. 4702, 4708, 4709	13. 10. 37 Präp. 7622, 7623, 7602	3. 11. 37 Präp. 8901, 8907, 8905
	auf 100 weiße Zellen		
Reticulumzellen:			
Makrophagen	—	—	8 %
plasmacelluläre	7,5%	2%	56,5%
lymphoide	111 % 119%	73% 75%	206,5% 273,5%
Endothelzellen	0,5%	—	2,5%
Fettzellen	—	—	—
Besonderheiten	—	—	Fettphagocytose
Erythroblasten basophil	42 %	—	18,5%
Erythroblasten polychrom	82 % 150,5%	16% 27%	21,5% 55,5%
Erythroblasten oxyphil	26,5%	11%	15,5%
Mitosen	1%	—	4,5%
Karyorrhexis	(—)	(+)	++
Größe	—	8,2	—
Normocyten	—	—	+
Makrocyten	—	(—)	—
Mikrocyten	—	—	—
Poikilocytose	—	—	—
Anisocytose	—	—	—
Polychromasie	—	—	—
Basophile Punktierung	—	—	—
Reticulocyten	51‰	35‰	—
Myeloblasten	5 %	4%	1,5%
Myelocyten: unreife	2,5%	3%	1,0%
Myelocyten: halbreife	1 % 16%	2% 15%	0,5% 6,5%
Myelocyten: reife	3,5%	3%	—
Metamyelocyten	4 %	3%	3,5%
Stabkernige	8,5%	6%	8 % 20,5%
Segmentkernige	21 % 31%	14% 21%	12,5%
Eosinophile	1,5%	1%	—
Basophile	—	—	—
Monocyten	3%	—	3,5%
Lymphocyten	50%	64%	69,5%
Oxydase	(+)	(+)	(+)
Mitosen	fehlen	fehlen	fehlen
Riesenformen	keine	keine	keine
Besonderheiten	viele Zelltrümmer	pathologische Granulation	starke pathologische Granulation
Megakaryocyten	fehlen fast völlig, 1 path. Megakaryocyt.	fehlen	1 path. Form ohne Protoplasma
Thrombocyten	gering, klein, fast ganz ohne Granulation, z. T. mit Vakuolen im Protoplasma	gering, klein, fast ohne Granulation, z. T. mit Vakuolen	spärlich vorhanden, qualitativ geschädigt
Knochenmark makroskopisch	sehr spärlich, fettarm	spärlich, rot, dünnflüssig	spärlich, rot, dünnflüssig
Knochenmark mikroskopisch	locker, zellarm, fettarm, bluthaltig	locker, *sehr* zellarm, fettarm, bluthaltig	locker, zellarm, fettarm, bluthaltig

Beschwerden von seiten der hochgradigen Anämie erneut zur Aufnahme. Der Allgemeinzustand hatte sich erheblich verschlechtert.

Bei der ersten Sternalpunktion am 13. 10. wird ein so zellarmes Mark aspiriert, daß eine Auszählung nur auf 100 weiße Blutzellen möglich ist. Ich möchte daher auf eine genauere Besprechung dieses Hämomyelogramms verzichten. Die Werte sind in der Tabelle mitaufgeführt. Wichtiger erscheint mir das dritte Hämomyelogramm vom Tage des Todes. Um einen Einblick in die Verschiebungen des peripheren Blutes nach Auftreten der großen Rückennekrose zu geben, möchte ich vorher die Differenzierung des peripheren Blutes mitanführen. Am Tage der Operation kommt es bei 40° Fieber zu einem kurzen Anstieg der Leukocyten auf 1300 Zellen im Kubikmillimeter, dabei erfahren die Granulocyten ihre bisher stärkste Steigerung auf 520 Zellen insgesamt. Der Absturz der Leukocyten nach der Operation erfolgt rasch. Am Tage des Todes ist die Differenzierung bei einer Leukocytenzahl von 600 folgende: Myelocyten: 1%, Metamyelocyten: 7%, Stabkernige: 10%, Segmentkernige: 8%, Eosinophile: 1%, Monocyten: 2%, kleine Lymphocyten: 44%, große Lymphocyten: 9%, Plasmazellen: 18%, eine Endothelzelle auf 100 Leukocyten. Es sind demnach plasmacelluläre Elemente in großer Zahl im Blut aufgetreten.

Mit diesen Erscheinungen gehen *Veränderungen im Mark* einher, die eine starke Erhöhung der Reticulumelemente erkennen lassen. Auf 200 weiße Zellen finden sich 8% Makrophagen, 56,5% Plasmazellen, 206,5% lymphoide Reticulumzellen und 2,5% Endothelzellen. Die Erythroblasten betragen insgesamt 55,5%. Bei den Zellen des weißen Blutbildes überwiegen kleine Lymphocyten mit fast 77%, sie geben keine Oxydasereaktion. Unreife myeloische Zellen belaufen sich auf 6,5%. Die stab- und segmentkernigen Neutrophilen sind mit 20,5% ebenfalls stark herabgesetzt. Sie zeigen alle pathologische Granulationen und geben eine sehr schwache Oxydasefärbung. In einzelnen Neutrophilen fällt die Oxydasereaktion negativ aus, diese haben ein leeres Protoplasma, in dem Granula kaum zu erkennen sind.

Es handelt sich demnach um ein *ausgesprochen hypoplastisches Mark* mit Überwiegen der Reticulumelemente und kleiner lymphatischer Zellformen. Die ausgeprägten pathologischen Granulationen und die anderen Veränderungen der Neutrophilen sprechen ebenso wie die häufigen Zelltrümmer und Kernreste (*Gumprecht*sche Kernschatten) für eine toxische Schädigung des Marks. Bemerkenswert ist dabei, daß bei der schnellen Verschlechterung des Allgemeinzustandes durch das Auftreten einer großen Nekrose im Rücken mit der Vermehrung plasmacellulärer Elemente im Mark eine Ausschwemmung von typischen sog. Plasmazellen in das periphere Blut erfolgt.

Überraschenderweise findet sich bei der *Sektion* in den Wirbelkörpern, im Sternum und in den Rippen rotes Knochenmark. Das Mark der

Oberschenkelknochen ist dagegen gelb. Die histologische Untersuchung ergibt jedoch, daß die Rotfärbung des Marks, der Platten- und der Röhrenknochen auf Blutungen in die Markhöhle zurückzuführen ist. Die Befunde der verschiedenen Hämomyelogramme werden im wesentlichen durch die autoptischen Untersuchungen bestätigt. Es handelt sich mikroskopisch um ein sehr zellarmes Mark mit weiten Blutgefäßen und mit Blutungen in das Mark (Markatrophie). Eine Erythropoese sowie jegliche Myelo- und Thrombopoese fehlen. Im Mark finden sich nur vereinzelte Normoblasten, vereinzelte lymphoide Zellen und Reticulumzellen. Megakaryocyten sind nicht vorhanden, und nur ganz vereinzelt lassen sich granulocytäre Zellelemente feststellen. Im Schnittpräparat der Leber finden sich lymphoide Herdchen im Interstitium. In den Präparaten der Milz ist myeloische Metaplasie nicht festzustellen, Hämosiderose ist hier beträchtlich, im Knochenmark ist sie gering. Bakterienfärbungen am Knochenmark und an einer Drüse ergeben massenhaft grampositive Kokkenhaufen.

Aus dem *Sektionsbericht* sei weiter folgendes hervorgehoben: Schwerste Anämie der Haut, der Schleimhäute und der inneren Organe. Handgroße Nekrose im Rücken rechts in Höhe der 11. Rippe ohne Zeichen einer entzündlichen Reaktion. Keine Drüsenschwellungen, Tonsillen nicht verändert. Herzmuskel schlaff, nicht vergrößert, auf dem Schnitt von graubrauner Farbe. Atherosklerose 1. Grades der Aorta. Keine Zeichen von hämorrhagischer Diathese an den serösen Häuten. Bronchopneumonische Herde im linken Lungen-Ober- und -Unterlappen. Lungenödem, Pleuraadhäsionen beiderseits.

Magen- und Darmtractus zeigen normale Schleimhaut und nirgends pathologische Veränderungen. Die Leber ist von normaler Größe und auf dem Schnitt von normaler Farbe. Die Gallenblase enthält normale Galle (Bilirubingehalt: 148,20 mg-% !). Milz ist stark vergrößert und sehr weich. Auf dem Schnitt ist sie von dunkelroter Farbe und stark zerfließlich (Folge der akuten Infektion). Die Nieren sind ohne Besonderheiten, auf der Oberfläche der rechten Niere finden sich einige kleine punktförmige Blutungen. Nierenbecken, Ureteren und Harnblase haben glatte, weiße Schleimhaut. Keine Hämorrhagien.

Trotzdem bei diesem Patienten klinischer Befund und Hämomyelogramm gut übereinstimmten und die Diagnose einer Panmyelophthise feststand, führten wir auch hier *Untersuchungen* durch, *die uns Aufschluß über die Art und den Umfang der Zerstörung von Blutzellen durch die Toxine des Myelophthiseserums geben sollten.* Ich möchte dabei vorausschicken, daß überraschende Übereinstimmungen mit den Befunden des ersten Myelophthisefalles das Ergebnis dieser Versuche waren, trotzdem sich die Fälle insofern unterschieden, als hier eine Intoxikation mit Tetrachlorkohlenstoff der Markhypoplasie wahrscheinlich zugrunde lag.

Vor Einleitung jeglicher Behandlung wurde auch bei diesem Patienten zunächst ein *Adrenalinversuch nach Frey* angestellt. Dabei galt es, festzustellen, inwieweit der Reiz auf die Milz zu einer Ausschwemmung weißer Blutzellen führte, und welche Zellen vorwiegend im Blut erschienen.

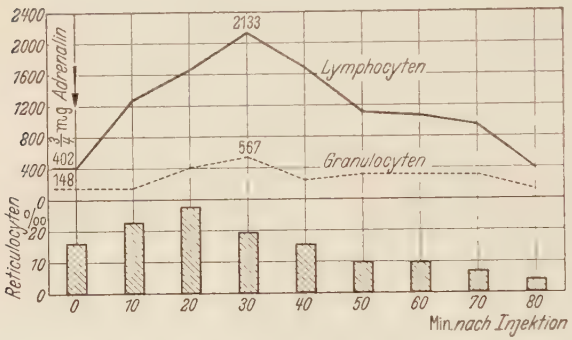

Abb. 7. Adrenalinversuch Pat. E. A.

Aus der Kurve ist zu ersehen, daß die Leukocyten bei einem Anfangswert von 550 Zellen nach 30 Min. den höchsten Wert mit 2700 Zellen erreichten. Wieder handelte es sich dabei vorwiegend um einen Anstieg lymphocytärer Elemente. Die Granulocyten wurden kaum beeinflußt und hielten sich annähernd gleichbleibend bei sehr niedrigen Werten.

Als nächstes wurde das *Verhalten der Erythrocyten und der Leukocyten nach einer Übertragung von 400 ccm Blut* derselben Blutgruppe beobachtet.

Tabelle 8. Blutwerte nach Transfusion von 400 ccm Blut.
Patient E. A., 47 Jahre. 14. 10. 37.

Zeit	Erythrocyten mm	Hämoglobin %	Färbeindex	Leukocyten	Reticulocyten ‰
Vorher	0,82	15	0,9	580	14
Nach 30 Min. . . .	1,24	26	1,04	750	12
„ 50 „ . . .	1,29	28	1,08	850	7
„ 70 „ . . .	1,28	29	1,11	730	8
„ 90 „ . . .	1,3	27	1,04	650	10
„ 120 „ . . .	1,29	28	1,08	620	9

Aus diesem Schema ist zu ersehen, daß die *Werte des roten Blutbildes* von 0,82 Millionen Erythrocyten und 15% Hämoglobin auf 1,29 Millionen Erythrocyten und 28% Hämoglobin ansteigen. Wieder erreichen die Erythrocyten ihren höchsten Wert erst nach 50 Min., was seinen Grund in gleichzeitiger Infusion von physiologischer Kochsalzlösung haben dürfte. Der Färbeindex geht von 0,9 auf einen Wert über 1,0, und es ist aus der vorher gebrachten Kurve über die Verschiebungen der Blutwerte während des Klinikaufenthaltes deutlich zu ersehen, daß sich nach dieser ersten Blutübertragung der Färbeindex konstant über 1,0 hält.

Die *weißen Blutzellen* erfahren unmittelbar nach der Bluttransfusion eine Erhöhung von 580 auf 850 Zellen im Kubikmillimeter. Schon nach

2 Stunden sind die Anfangswerte jedoch annähernd wieder erreicht. Wenn nach der Transfusion eine Zerstörung der zugeführten Leukocyten im Blut des Empfängers stattgefunden hatte, so mußte eine vermehrte Harnsäureausscheidung im Urin nachweisbar sein. Vor der Bluttransfusion wurde daher bei fleischfreier Ernährung die *Harnsäureausscheidung im Urin* festgestellt. Sie betrug, den niedrigen Leukocytenwerten im Blut entsprechend, durchschnittlich 147 mg-%, in den 24 Stunden nach der Blutübertragung steigerte sie sich auf 582 mg-%, und am übernächsten Tage war sie noch auf 240,5 mg-% erhöht. Diese Ergebnisse lassen den *Schluß auf eine Zerstörung und vermehrten Abbau weißer Blutzellen im Blutkreislauf des Empfängers* zu. Wahrscheinlich werden die Zellen durch Giftstoffe geschädigt und von der Leber und der Milz aus dem Blutkreislauf abgefangen.

Um einen Überblick über den *Hämoglobinhaushalt* zu erhalten, haben wir bei diesem Patienten über die Zeit des Klinikaufenthaltes fortlaufend quantitative Urobilinbestimmungen im Urin und Stuhl durchgeführt. Wir haben uns dabei der von *Terwen* angegebenen Methode bedient. Es wurden mit dem *Zeiß*schen Stufenphotometer folgende Werte bestimmt (Tabelle 9):

Tabelle 9.

Datum	Stuhlmenge g	Urobilin im Stuhl mg	Urinmenge ccm	Urobilin im Urin mg	Urobilin Gesamtmenge mg	Durchschnitt täglich mg	Bluttransfusion ccm
13. 10. 37						87,8	
14. 10. 37			1140	8,4		87,8	400
15. 10. 37	250	507,8			527,1	87,8	
16. 10. 37			560	5,2		87,8	
17. 10. 37			1320	5,7		87,8	
18. 10. 37						87,8	
19. 10. 37	—	—	—	—	—	—	400
20. 10. 37	110	89,0	2100	11,0	107,0	53,5	
21. 10. 37			2500	7,0		53,5	
22. 10. 37	127	113,3	1780	2,5	118,4	59,2	
23. 10. 37			1140	2,6		59,2	
24. 10. 37	70	119,2	1600	3,4	126,5	63,2	
25. 10. 37			1380	3,9		63,2	
26. 10. 37	85	144,1	1500	3,4	150,7	75,4	
27. 10. 37			740	3,2		75,4	
28. 10. 37			1040	4,8	∅		
29. 10. 37			1000	2,7			

Datum	Stuhlmenge g	Urobilin im Stuhl mg	Urinmenge ccm	Urobilin im Urin mg	Urobilin Gesamt mg	Durchschnitt täglich mg	Hgb. Bestand	UMI	Index *Lichtenstein-Terwen*
13. bis 18. 10.	250	507,8	3020	19,3	527,1	88	146 g (29%)	60	I = 2,3
19. bis 26. 10.	392	465,6	12740	43,5	509,1	64	169 g (33,5% Hgb)	38	I = 1,5

Durch Zusammenfassung mehrerer Tage lassen sich aus den durchschnittlichen Tagesmengen des Urobilins mit größerer Genauigkeit der Urobilin-Mauserungsindex von *Heilmeyer* „UMI" (normal: 15—20) und der Index der Blutmauserung von *Lichtenstein-Terwen* (normal: I = 1) berechnen.

Ich muß darauf hinweisen, daß bei der Errechnung des ersten Index die Gesamtblutmenge nicht bestimmt, sondern mit 5% des Körpergewichts angenommen wurde. Dieser Wert ist nicht exakt und dadurch kommt eine geringe Ungenauigkeit in die Berechnungen hinein. Bei der Errechnung des Hämoglobinbestandes wurde ein Hämoglobinwert von 16 g auf 100 ccm Blut als normal den Bestimmungen zugrunde gelegt.

Wenn man bedenkt, daß die ausgeschiedene Urobilinmenge stets nur dem Minimum an zerstörtem Hämoglobin entspricht, so zeigen die erhöhten Blutmauserungsindices von UMI = 38—60 und von I = 1,5 bis 2,3 an, daß bei diesem Patienten eine *Steigerung des Hämoglobinstoffwechsels durch vermehrten Abbau roter Blutkörperchen* vorgelegen haben muß. Da eine Herabsetzung der Erythrocytenresistenz und damit eine Dysfunktion des Marks, was die Bildung minderwertiger Erythrocyten anbetraf, nicht nachzuweisen war, und ferner klinisch und autoptisch ein Leberschaden ausgeschlossen werden konnte, so muß man annehmen, daß *dieser erhöhte Zerfall durch hämolytische Toxine hervorgerufen* wurde, wie es ähnlich bei der Carcinomanämie und bei der Nephritisanämie vorkommen kann *(Heilmeyer)*. Man wird dabei allerdings berücksichtigen müssen, daß die Werte der ersten Bestimmungsperiode durch eine Obstipation gestört wurden, und daß zu Beginn der Bestimmungsperioden Bluttransfusionen zu je 400 ccm durchgeführt wurden, die diese Werte im Sinne einer Steigerung beeinflussen mußten. Weiter ist nicht von der Hand zu weisen, daß Blutungen ins Gewebe, es wurden Markblutungen autoptisch festgestellt, ebenfalls das Urobilinangebot erhöhten. Trotzdem ist die Tatsache des gesteigerten Hämoglobinstoffwechsels bei einer hypoplastischen Anämie sehr bemerkenswert. Damit finden auch die leicht erhöhten Bilirubinwerte im Blutserum und der hohe Bilirubingehalt der autoptisch entnommenen Blasengalle ihre Erklärung. Bei *Porphyrinbestimmungen im Urin* über längere Zeit sprachen anfangs erhöhte Werte für eine vermehrte Blutregeneration. Später hielt sich die Porphyrinausscheidung in normalen Grenzen (Tabelle 10).

Ebenso wie bei dem ersten Patienten wird das Verhalten der Leukocyten bei einem *Fontanellenversuch* geprüft. Nach Auflegen eines Canthariden pflasters über 8 Stunden entsteht allmählich eine Hautblase, die anfangs prall gefüllt ist, dann aber schrumpft und ohne wesentliche entzündliche Reaktion in der Umgebung rasch abheilt. Der Inhalt der Fontanelle wird nach 48 Stunden punktiert, und das Sekret wird auf Objektträger ausgestrichen und nach *Giemsa* gefärbt.

Es zeigt sich, daß trotz vieler Bakterien und Kokken im Sekret reife normalsegmentierte Neutrophile, wie man sie sonst in derartigen Fontanellen zahlreich antrifft, kaum vorhanden sind. Die wenigen Leukocyten weisen starke Veränderungen auf, die zum Teil in schlechter Segmentierung und in Quellung der Kerne bestehen. Besonders stark scheint das Protoplasma geschädigt zu sein, es ist ebenfalls gequollen und sieht leer aus. Die Granulation ist teilweise nur mehr stäubchenartig angedeutet, teilweise scheint sie zerstört zu sein. Dafür haben die meisten Leukocyten helle runde Lücken im Protoplasma, bei anderen konfluieren diese Vakuolen zu einer großen Blase, die den Kern ganz nach außen an die Peripherie drängt. Einige scheinen geplatzt zu sein, es finden sich halbmondförmige Kernreste mit völligem Verlust der Kernstruktur und mit Hypochromatose. Phagocytose ist zuweilen auch bei stark geschädigten Zellen sehr ausgeprägt. Ferner sind im Ausstrich ganz vereinzelt lymphoide Zellen und Endothelzellen zu erkennen. Große mesenchymale Zellen sind selten.

Tabelle 10. Porphyrinbestimmung.
Patient E. A.

Datum	Urin ccm	mg-%	Tagesmenge mg
9. 10. 37	1850	0,003	0,0555
13. 10. 37	700	0,0061	0,042
14. 10. 37	400 300		
15. 10. 37	1140	0,0061	0,081
16. 10. 37	560	0,0034	0,019
18. 10. 37	1320	0,0021	0,028
19. 10. 37	900	0,00205	0,018
20. 10. 37	2100	0,0015	0,0315
21. 10. 37	2500	0,00189	0,047
22. 10. 37	1780	0,0014	0,0249
23. 10. 37	1140	0,00197	0,0225
25. 10. 37	1380	0,0019	0,02542
26. 10. 37	1500	0,00195	0,02925
27. 10. 37	1480	0,002	0,0293
28. 10. 37	1040	0,0019	0,01976
29. 10. 37	1000	0,0018	0,018
30. 10. 37	1020	0,00182	0,0185

Trotzdem das Wundsekret normale funktionsfähige Entzündungszellen fast ganz vermissen läßt, heilt der Epithelschaden ohne Komplikation und ohne wesentliche entzündliche Reaktion in der Umgebung auffallend rasch ab. Es ist erstaunlich, daß trotz extremer Leukopenie bis zum Ende der Erkrankung kaum Abscesse oder Nekrosen an der Haut und an den Schleimhäuten auftreten. Einmal bildet sich während des Klinikaufenthaltes an der Fingerkuppe des rechten Mittelfingers an einer Einstichstelle ein kleines Panaritium aus. Unter heftigen Schmerzen schwillt der Finger an. Als sich die Schmerzen auf den Unterarm ausdehnen und eine Lymphangitis zu befürchten ist, wird eine Incision vorgenommen, bei der sich aus einem kleinen Subcutanabsceß etwas Eiter entleert. Das Sekret wird auf Objektträger ausgestrichen und nach *Giemsa* gefärbt. Mikroskopisch ähnelt das Bild ganz ausgesprochen dem Abseßinhalt bei dem ersten Patienten. Auch hier finden sich mikroskopisch in dem Eiter kaum Leukocyten. Dagegen

sind zahlreiche große mesenchymale Zellen vorhanden. Wieder sind es große protoplasmareiche Zellen mit kleinen und mittelgroßen runden Kernen von bläulicher Farbe. Die Zellkonturen sind unregelmäßig, zum Teil scheinen die Zellen miteinander in Zusammenhang zu stehen. Das Protoplasma älterer Zellen ist bläulichgrau, während das jüngere mehr rötlich erscheint. Einige sind mit Kokken überladen, so daß Phagocytose vorgetäuscht wird. Einige Endothelzellen zeigen deutliche Phagocytose von Kokken. Segmentkernige Neutrophile sind kaum zu erkennen, dagegen fällt die große Zahl blaß gefärbter homogener Kernschatten auf. Bei den wenigen Neutrophilen sind sämtliche Formen schwerster Kernschädigung, wie Verlust der Kernstruktur, Aufblähung, Verklumpung und Hypochromatose zu beobachten. Bei den Zellen, bei denen sich das Protoplasma nicht nur als dünner, zackiger, wie angefressener Saum darstellt, enthält das Protoplasma bei Verlust der Granulation vereinzelt kleine, runde Vakuolen.

Die Schmerzen im Unterarm, die wohl Ausdruck einer beginnenden Lymphangitis waren, lassen nach der Incision nach, und das Panaritium heilt bei Behandlung mit heißen Kamillenbädern schnell ab. In den letzten Tagen des Klinikaufenthaltes kommt es in kürzester Zeit zur Ausbildung einer großen *Nekrose im Rücken*, die dann das Ende beschleunigt. Bei starken Schmerzen dehnt sich der Prozeß innerhalb von 2 Tagen bis zu Handgröße aus. Die Temperatur steigt bis auf 40^0 an, und der Allgemeinzustand verschlechtert sich zusehends unter Auftreten hämorrhagischer Diathese. Die große Schwellung wird, da Fluktuation nachweisbar scheint, incidiert. Eiter findet sich nicht, dagegen besteht ein Ödem des Unterhautzellgewebes. Es fließt viel blutig-seröses Sekret ab, das faulig riecht und bakteriologisch Streptokokken in Reinkultur enthält. In Ausstrichen des Sekrets sind außer kleinen runden Zellen keine Blutzellen festzustellen. Die histologische Untersuchung eines exstirpierten Gewebsstückes ergibt eine starke seröse Durchtränkung des ganzen Unterhautzellgewebes und der Muskulatur. Vereinzelt sind im Gewebe Blutungen und kleine Rundzelleninfiltrate vorhanden, in denen nur wenige, stark geschädigte Neutrophile zu erkennen sind.

Nach der Incision geht die starke Schwellung etwas zurück. Die Nekrose sezerniert noch eine Zeitlang dünnflüssiges, bluthaltiges Sekret. Eine weitere Ausdehnung der Entzündung erfolgt nicht. Zeichen einer entzündlichen Reaktion in der Umgebung werden vollständig vermißt. Unter septischen Erscheinungen kommt der Patient 8 Tage nach Auftreten der Nekrose ad exitum.

Es handelt sich bei diesem Patienten um eine schwere Panmyelophthise, die bei einer als sicher anzunehmenden konstitutionellen Schwäche des blutbildenden Gewebes vielleicht durch Tetrachlorkohlenstoff ausgelöst wurde. Über Erkrankungen, wie schwere, langdauernde Infekte oder

chronische Organ- und Stoffwechselstörungen, die durch Belastung des reticuloendothelialen Systems und durch Schädigung des blutbildenden Apparates zu einer Knochenmarksschwäche führen können, ist nichts Näheres in Erfahrung zu bringen, als daß der Patient vor fast 20 Jahren eine Nierenentzündung durchgemacht hat. Im Gegensatz zu den anderen Patienten liegt hier trotz einer weitgehenden Einschränkung des erythropoetischen Gewebes eine Steigerung des Hämoglobinstoffwechsels vor. Die hohen Bilirubinwerte im Serum und in der Blasengalle sprechen ebenfalls für eine erhöhte Blutmauserung, die hier wahrscheinlich auf vermehrten Blutzerfall durch hämolytische Toxine zurückzuführen ist.

Bevor ich bei diesem Patienten näher auf die *Versuche in vitro* eingehe, möchte ich kurz noch einmal auf die Ergebnisse bei den Versuchen mit dem Serum des ersten Patienten zurückkommen. Bei diesem Patienten hatte sich damals an Hand der Hämomyelogramme die Frage nach den Ursachen der Zerstörung der Blutzellen zum erstenmal erhoben, und wir hatten die bereits beschriebene Versuchsanordnung gewählt, um quantitativ und qualitativ die Veränderungen zu prüfen, die

Tabelle 11.

Patient O. O., 17 Jahre.

1. Versuch (30. 1. 37).

	Sofort	Nach 5 Std. Brutschrank von 37°
Blut eines Leukämikers unvermischt	233 500	225 250 (3,5%)
Blut eines Leukämikers + physiologische NaCl-Lösung	143 750	142 000 (1,2%)
Blut eines Leukämikers + Myelophthiseserum	135 500	89 250 (34,2%)
Blut eines Gesunden unvermischt	3 200	3 450 (+ 7,8%)
Blut eines Gesunden + physiologische NaCl-Lösung	1 900	1 850 (2,6%)
Blut eines Gesunden + Myelophthiseserum	2 250	1 150 (49%)

2. Versuch (12.—13. 2. 37).

	Sofort	Nach 6 Std. Brutschrank von 37°	Nach 24 Std. Brutschrank von 37°
Blut eines Leukämikers unvermischt	214 500	215 000 (+ 0,2%)	216 750
Blut eines Leukämikers + physiologische NaCl-Lösung	123 250	121 750 (1,2%)	118 750
Blut eines Leukämikers + Normalserum	116 580	110 800 (4,9%)	108 600
Blut eines Leukämikers + Myelophthiseserum	107 250	69 000 (35,6%)	60 000 (44,8%)
Blut eines Gesunden unvermischt	3 850	4 000 (+ 3,7%)	3 950
Blut eines Gesunden + physiologische NaCl-Lösung	2 300	2 250 (2,1%)	2 150
Blut eines Gesunden + Normalserum	2 250	2 300 (+ 2,2%)	1 950
Blut eines Gesunden + Myelophthiseserum	2 400	1 750 (27%)	1 650 (31%)

das Serum der an Panmyelopathie Erkrankten an überlebenden Blutzellen hervorruft.

Die Versuche bei dem ersten Patienten hatten ein sehr bemerkenswertes Ergebnis. Schon bei den ersten Versuchen in vitro war bei Zusatz von Myelophthiseserum zum Blut eines gesunden Menschen und dem Blut einer chronischen myeloischen Leukämie nach 5 Stunden (37°) ein Absturz der Zellenzahl um 34% bzw. 49% eingetreten. Die Toxine dieses Serums waren anscheinend von ganz besonders intensiver Wirkung.

Bei dem zweiten Versuch, wo wieder Blut einer chronischen myeloischen Leukämie und Blut eines Rekonvaleszenten für den Versuch angesetzt wurden, fertigten wir zu Beginn und am Ende der Versuche Blutpräparate an. Bei diesen Versuchen erfolgte auf den Zusatz des Myelophthiseserums ein Absturz von etwa 36% bzw. 27%. Immer war die Verringerung der Zellzahlen in den Kontrollversuchen, die gleichzeitig über dieselbe Zeitdauer im Brutschrank liefen, durchaus unbedeutend, sie überschritten nicht 5%.

Auf eine zahlenmäßige Auswertung der Blutausstriche haben wir damals verzichtet. Ich möchte aber auf die *morphologischen Veränderungen der Zellen in vitro* eingehen, da diese für die späteren Versuche von großer Wichtigkeit wurden. Es fiel uns damals auf, daß die Blutzellen des normalen Blutes ebenso wie die Blutzellen der chronischen myeloischen Leukämie nach Zusatz von Myelophthiseserum ganz bestimmte Veränderungen aufwiesen. Da das zellreiche, vielgestaltige Zellbild der myeloischen Leukämie einen besseren Überblick über sämtliche Zellarten gab, sei es mir gestattet, mich hier auf eine Besprechung der Zellveränderung bei der Leukämie zu beschränken. Ich betone aber, daß die Zellveränderungen bei den normalen Blutbildern nach Serumeinwirkung prinzipiell keine wesentlichen Unterschiede zeigen.

Trotz einer Versuchsdauer von 6 Stunden bei einer Temperatur von 37° sind an den *Zellen des roten Blutbildes* wesentliche Veränderungen nicht festzustellen, und es ist kein Zweifel, daß im Vergleich mit den myeloischen Zellen die kernhaltigen Erythroblasten von der Giftwirkung kaum betroffen werden. Die Kerne der wenigen, vorwiegend oxyphilen Erythroblasten des Leukämieblutes sind pyknotisch, wie sie es im Blut der Leukämie zumeist sind.

Von den *Zellen des myeloischen Systems* zeigen die ganz unreifen Zellen, die Myeloblasten, keine andere Beeinflussung, als zuweilen eine Einbuchtung oder geringe Schrumpfung des Kerns. Im Protoplasma scheinen sich bei vereinzelten dieser Zellen Reifungsvorgänge abzuspielen. Am Rande der Zelle ist das Protoplasma tiefbasophil, um den Kern herum ist ein heller, schwach oxyphiler Hof entstanden. Die Kernstruktur der Myelocyten ist am Ende des Versuchs zweifellos grober geworden, das Basichromatin überwiegt. Das Protoplasma ist hier oxyphil mit vorwiegend neutrophilen Granula. Die Kernmembran einzelner Zellen ist eingebuchtet und das Protoplasma hat feine Fortsätze und Ausstülpungen. Die Kerne der Metamyelocyten weisen bereits stärkere Veränderungen der Kernstruktur auf, die zum Teil sehr typisch sind. Der Kern ist im ganzen gequollen, etwas aufgebläht und schlechter anfärbbar (Hypochromatose). Das normalerweise noch zarte Kernreticulum ist einem dickbalkigen basichromatinen Netz gewichen, das ineinander zu fließen scheint und bei stärkster Ausprägung zu einer homogenen Masse zusammenfließt, ohne daß das Protoplasma außer geringen Veränderungen der Granula im Sinne einer Auflockerung und leichten Quellung eine wesentliche Schädigung erkennen läßt.

Die *ausgereiften Neutrophilen* machen eine sehr typische Umwandlung durch, wie sie, allerdings nie im gleichen Ausmaß, auch in dem Blut anzutreffen ist, dem kein Myelophthiseserum zugesetzt wird. Anscheinend handelt es sich hier weniger um rein toxische Erscheinungen als um Altersvorgänge, die normalerweise im strömenden Blut nicht zur Beobachtung kommen, da derartige Zellen vorher von der Leber und Milz aus dem Blutkreislauf abgefangen werden. Vorwiegend sind es Formen von Kernpyknose, bei denen einzelne Teile abgesprengt werden und zusammengesintert als kleine runde Kernpartikel erscheinen. Diese zum Teil kugeligen Kernteilchen sind homogen tiefdunkelblau angefärbt (Hyperchromatose). Bei Vergleich mit den Kontrollversuchen kommen diese Zellveränderungen besonders zahlreich unter der Einwirkung des Myelophthiseserums zustande, eine Beobachtung, die später immer wieder gemacht werden kann (s. Versuch 4). Auffällig ist, wie gut eosinophile Granula erhalten bleiben, die auch bei Trennung vom meist schwer geschädigtem Kern als einzelne Teilchen oder in kleinen Verbänden keine Umwandlung erfahren. Die *Thrombocyten* sind mit Sicherheit nicht zu erkennen, da überall im Blutausstrich Protoplasmateilchen liegen, die den Blutplättchen täuschend ähnlich sehen.

Das sind die Veränderungen, die an den nur leicht geschädigten Zellen festzustellen sind. In den Blutausstrichen am Ende der Versuche sind sie an dem größten Teil der Zellen zu beobachten. Dagegen zeigen *einige Zellen* aber *noch weitgehendere Zellzerstörungen,* so daß man sie *nur noch als Kernschatten* ansprechen kann. In einem normalen Blutpräparat sind diese selten zu beobachten, am häufigsten kommen sie noch in Blutausstrichen der lymphatischen Leukämie vor. Im Verlaufe der einzelnen Versuche in vitro steigt ihre Zahl mehr und mehr an, und zwar besonders in dem Blut, dem Myelophthiseserum zugesetzt wurde, im Gegensatz zu den Kontrollversuchen, bei denen diese Zellen immer nur einen geringen Prozentsatz ausmachen. Daß sie sich auch bei den Kontrollversuchen zuweilen schon im Anfang finden, mag zum Teil mit daran liegen, daß dem Blut zur Ausschaltung der Gerinnungsvorgänge Zusätze isotonischer Lösungen von Natriumcitrat oder von Natriumoxalat gegeben wurden.

Diese nach *Gumprecht* benannten Kernschatten haben wir bei unseren Untersuchungen in 2 Gruppen unterteilt, bei denen wir die schwergeschädigten Zellen, die sich nur noch als große, homogen schwachblau gefärbte Kernschollen darstellten, mit Gumprecht I bezeichneten, während in die Klasse der *Gumprecht II*-Formen Zellen gerechnet wurden, die sich von den eben erwähnten Kernschatten deutlich abtrennen ließen, aber doch weitgehende Schädigungen des Kerns weniger des Protoplasmas aufwiesen. Auf diese eigenartigen Zellformen wurden wir erstmalig bei diesem Versuch aufmerksam. Sie sind, wie bereits erwähnt, dadurch charakterisiert, daß die Schädigung in erster Linie den Kern betrifft, während das Protoplasma meistens gut erhalten bleibt und gut zu differenzieren ist. Es kann eine geringe Auflockerung und eine spärliche Granulation haben, aber nur bei wenigen Zellen erleidet das Protoplasma stärkere Veränderungen. Es hängt dann in einzelnen Fetzen am Kern oder ist als zackiger, wie angefressener Saum um den Kern herum angeordnet, zuweilen finden sich Vakuolen. Auffallender sind die Umwandlungen im Kern selbst, der stellenweise an einer Seite abblaßt. Dort, wo diese Abblassung eintritt, beginnt die Kernmembran nachzugeben, und die Kernsubstanz quillt manchmal in bizarrer, baumartiger Form über die Kernmembran und über das Protoplasma hinaus. Andere dieser Zellen zeigen bei guter Erhaltung des

Protoplasmas eine Aufquellung des ganzen Kerns und ein Ineinanderlaufen der Basichromatinstruktur, so daß sich der Kern bei intaktem Protoplasma als große homogen schwachblau gefärbte Scheibe darstellt. Diese Zellformen kommen in erhöhter Zahl immer in dem Blut zur Beobachtung, dem das Serum der Myelophthisepatienten zugesetzt wird. Sie finden sich zwar vereinzelt auch in den Kontrollröhrchen, was dafür spricht, daß Alterungsvorgänge ähnliche Formen hervorrufen, können, bieten hier aber nie die ausgesprochene Polymorphie und starke Ausbildung, wie in den kleinen Myelophthisegläschen. Diese Beobachtungen veranlaßten uns, diese Zellformen mit ihren verschiedenen hochgradigen Kernumwandlungen und der mäßigen Veränderungen des Protoplasmas als *Gumprecht II*-Formen von den *Gumprecht I*-Formen abzutrennen und bei den nachfolgenden Versuchen gesondert auszuzählen. Die überreifen Neutrophilen mit den Überalterungserscheinungen wurden als sehr ähnliche Zellgebilde ebenfalls dieser Klasse zugerechnet. Wenn es auch wahrscheinlich ist, daß es sich bei den *Gumprecht II*-Formen zum Teil um Übergangsformen zu den *Gumprecht I*-Formen handelte, so war das zahlreiche Erscheinen gerade dieser Zellveränderungen bei Zusatz des Myelophthiseserums, doch auffallend und bemerkenswert.

Die Tabelle 11 zeigt, daß neben den Versuchen mit Leukämieblut bei diesem ersten Patienten gleichzeitig Versuche mit dem Blut gesunder Menschen laufen. Bei dem 2. Versuch handelt es sich um einen Rekonvaleszenten mit einer postinfektiösen Lymphocytose, wo nach Zusatz von Myelophthiseserum in 6 Stunden nur eine Verminderung der Zellzahl um 27% eintritt, während der Absturz der Zellen bei einem anderen Gesunden im 1. Versuch 49% in 5 Stunden beträgt. Die Ursache dieses Unterschiedes sollte sich bei der Differenzierung der Blutpräparate klären. Dabei zeigt sich, daß die lymphocytären Elemente anscheinend der Giftwirkung des Myelophthiseserums eine stärkere Widerstandskraft entgegensetzen. Das ist auffällig, da bei Blutausstrichen lymphatischer Leukämien die hohe Zahl *Gumprecht*scher Kernschatten allgemein gerade auf die hohe Empfindlichkeit der Lymphocyten zurückgeführt wird. In den Präparaten am Schlusse der Versuche überwiegen neben den *Gumprecht II*-Formen kleine, nur wenig geschädigte Lymphocyten. Die Gesamtzahl der Blutzellen bei dem Patienten mit der „lymphocytären Heilphase" haben wahrscheinlich aus dem Grunde nicht die gleiche Herabsetzung erfahren, weil die resistenteren Lymphocyten im Blutausstrich auf über 50% vermehrt sind. Die polymorphkernigen Neutrophilen des Gesunden, die prozentual in normaler Menge vorhanden sind, gehen größtenteils zugrunde oder lassen starke Schädigungen der Kerne erkennen.

In der gleichen Versuchsanordnung, wie sie bereits bei dem ersten Patienten beschrieben wurde, konnten auch mit dem Serum des zweiten Kranken E. A. *Versuche in vitro* durchgeführt werden. Wir gingen hier ebenfalls von der Annahme aus, daß bei den vielen sicheren Zeichen einer Giftwirkung im peripheren Blut und auch im Knochenmark ein exogener oder endogener Giftstoff die Ursache des Markschwundes sein müßte. Wir berücksichtigten dabei weniger die bereits erwähnte Tatsache, daß eine Monate zurückliegende Vergiftung mit Tetrachlorkohlen-

stoff die Ursache des jetzigen Leidens sein konnte, als daß zur Zeit der klinischen Beobachtung viele Zeichen an den Blutzellen immer noch für eine weiterbestehende toxische Schädigung sprachen. Wenn ein Giftstoff seine Wirkung am gesamten hämopoetischen Gewebe entfaltet, so muß er im Blut anzutreffen sein. Da aber die Erythrocyten kaum Träger eines derartigen Stoffes sein können, war mit Sicherheit anzunehmen, daß das Toxin in irgendeiner Form Bestandteil des Blutserums sei. Um den Einfluß des Serums auf Blutzellen in jedem Entwicklungsstadium prüfen zu können, wurde neben normalem Blut möglichst zellreiches Blut aus Sternalmark und Blut von Leukämien in vitro bei 37° mit dem Serum zusammengebracht.

Folgende Versuche konnten angesetzt werden:

1. Blut eines Gesunden + Myelophthiseserum,
2. Blut einer Infektionsleukocytose + Myelophthiseserum,
3. Blut aus Sternalmark + Myelophthiseserum,
4. Blut einer chronischen myeloischen Leukämie + Myelophthiseserum,
5. Blut einer akuten Myeloblastenleukämie + Myelophthiseserum.

Während der *Versuche mit dem Blut eines gesunden Menschen* und dem Blut eines Kranken mit einer Infektionsleukocytose, liefen gleichzeitig Kontrollversuche mit Blutserum eines Gesunden und mit physiologischer Kochsalzlösung. Außerdem wurde das Verhalten der überlebenden Blutzellen des unvermischten Blutes beobachtet (Tabelle 12).

Wie bei dem ersten Patienten zeigen die Versuche auch hier, daß das *Myelophthiseserum eine erheblich stärkere Herabsetzung der Leukocytenzahl*

Tabelle 12.

	Leukocytenzahl	
	sofort gezählt	nach 12 Std. Brutschrank von 37°
1. Versuch in vitro.		
Blut eines gesunden Menschen ohne Zusatz	4 325	4 200 (2,8%)
Blut eines gesunden Menschen nach Zusatz von physiologischer NaCl-Lösung	2 870	2 510 (12,5%)
Blut eines gesunden Menschen nach Zusatz von Serum eines gesunden Menschen	2 700	2 570 (4,7%)
Blut eines gesunden Menschen nach Zusatz von *Myelophthiseserum*	2 150	1 125 (47,7%)
2. Versuch in vitro.		
Blut eines Patienten mit einer Leukocytose ohne Zusatz	15 200	14 960 (1,5%)
Blut eines Patienten mit einer Leukocytose nach Zusatz von physiologischer NaCl-Lösung	8 520	8 370 (1,7%)
Blut eines Patienten mit einer Leukocytose nach Zusatz von Serum eines gesunden Menschen	9 520	9 320 (2,2%)
Blut eines Patienten mit einer Leukocytose nach Zusatz von *Myelophthiseserum*	7 375	5 700 (22,7%)

in vitro herbeiführt, als das Kontrollserum oder die physiologische Kochsalzlösung. Am geringsten ist der Zellverlust, wenn das Blut unvermischt über einige Stunden im Brutschrank ist. Nach 12 Stunden Brutschrank ist im ersten Versuch die Leukocytenzahl um etwa 48% abgesunken, im zweiten Versuch beträgt die Abnahme 22,7%. Die Herabsenkung der Leukocyten in den Kontrollversuchen ist nicht im entferntesten so ausgesprochen. Sie überschreitet nicht 5%, nur bei Zusatz der physiologischen Kochsalzlösung ist sie einmal unerwartet hoch, was vielleicht in diesem Fall auf das Alter der verwandten Lösung zurückzuführen ist.

Bei dem zweiten *Versuch mit dem Blut einer Entzündungsleukocytose* werden gleichzeitig mit den Leukocytenzählungen Blutausstriche gemacht. Die Differenzierung soll einen Anhalt geben, welche Verschiebungen im Zellbild auf die Wirkung des Myelophthiseserums hin erfolgen, welche Zellen den Toxinen am raschesten erliegen und welcher Art die Veränderungen an den Zellen selber sind. Bei der Differenzierung werden geschädigte Zellen, die sog. *Gumprecht*schen Kernschatten mit ausgezählt. Die typischen *Gumprecht*schen Kernschollen werden als Gumprecht I bezeichnet. Nach Einwirkung des Myelophthiseserums über längere Zeit machen sich, wie bereits erwähnt, in verschiedenen Zellen Vorgänge bemerkbar, die nicht zu einem Zerfall der ganzen Zelle führen, die aber am Kern weniger am Protoplasma deutlich sichtbare Veränderungen hinterlassen. Dabei sind diese Zellen im Gegensatz zu den typischen *Gumprecht*schen Formen in ihrer Gesamtstruktur noch gut erhalten und gut zu differenzieren, so daß man bei ihnen keineswegs von einem Kernschatten sprechen kann. Da sie sich von diesen nicht unwesentlich unterscheiden, haben wir sie in eine Klasse für sich zusammengefaßt, die wir als *Gumprecht II*-Zellen bezeichnen. Bei frisch entnommenem Blut oder Blut, das vor wenigen Minuten Zusatz von Myelophthiserum erhalten hat, haben wir diese Zellen fast nie beobachten können.

Bei der Differenzierung werden beide Zellformen mitgezählt und bei der Ausrechnung in Prozenten mitangegeben. Um ein klares Bild über die Verschiebung der Zellverteilung in vitro zu erhalten, mußten wir uns dabei auf den Standpunkt stellen, daß auch die Zellformen, die wir mit Gumprecht I bezeichnen, in der Leukocytenpipette mitgezählt werden, und daß diese absterbenden oder jedenfalls schwer geschädigten Zellen erst beim Ausstrich auf den Objektträger ihre typische schollige

Tabelle 12a. Blut einer Infektionsleukocytose

Versuche in vitro	Leukocytenzahl	Segmentkernige Polymorphkernige	
		%	Absolute Zahl
Blut + Myelophthiseserum	7 375	75	5 531,25
Blut + Myelophthiseserum nach 12 Std. Brutschrank von 37°	5 700	48,5	2 764,5
Blut und Serum eines Gesunden	9 520	77,5	7 378
Blut und Serum eines Gesunden nach 12 Std. Brutschrank	9 320	71,5	6 663,8
Blut und physiologische NaCl-Lösung	8 520	76,5	6 517,8
Blut und physiologische NaCl-Lösung nach 12 Std. Brutschrank	8 370	65,5	5 482,35
Blut unvermischt	15 200	77	11 704
Blut unvermischt nach 12 Std. Brutschrank	14 960	72	10 771,2

Form annehmen. Unsere Beobachtungen über die morphologischen Veränderungen an den Kernen haben später diese Annahme mehr und mehr bestätigt.

Am Ausstrichende eines schlechten Blutpräparates kann man ähnliche Formen, die allerdings nie so homogen gefärbt sind, sondern fast immer noch ein Kernreticulum erkennen lassen, häufig zu Gesicht bekommen, ohne daß hier eine primäre Schädigung der Zellen vorliegen muß. In der Erkenntnis, daß es sich dabei vielmehr um artifizielle Verletzungen normaler Zellen handelt, die auf fehlerhafte Vornahme des Ausstrichs zurückzuführen sind, haben wir bei den Differenzierungen nur einwandfreie Blutpräparate berücksichtigt und uns im Blutausstrich immer auf Stellen beschränkt, wo eine Quetschung der Zellen nicht stattgefunden hatte und wo die Zellen durchweg einen unbeschädigten Eindruck machten. Bei der Art der Veränderungen an den Zellen, die als Gumprecht II in den Tabellen geführt werden, geht man sicher nicht fehl in der Annahme, daß diese Zellen in der Zählkammer noch deutlich zu erkennen sind und bei der Zellzählung miterfaßt werden.

Aus dem Schema über die *Versuche mit dem Blut einer Infektionsleukocytose* sind die Veränderung in der Zellverteilung ersichtlich. Es sind die Prozentzahlen und die absoluten Zahlen aufgeführt. Daß dabei die errechneten Werte der absoluten Zahlen keinen Anspruch auf einwandfreie Genauigkeit erheben können und auch nur einen ungefähren Überblick über die Verschiebungen geben sollen, braucht nicht besonders betont zu werden, um so weniger, wenn ich darauf hinweise, daß in jedem Ausstrich 200 Zellen differenziert wurden (s. Tab. 12a).

Es zeigt sich, daß die Blutzellen bei Zusatz von Myelophthiserum nach 12 Stunden um etwa 23% absinken. Dabei betrifft die Abnahme in erster Linie die granulocytären Elemente und im Gegensatz zu den Kontrollversuchen auch die Lymphocyten, die hier deutlich herabgesetzt sind. Während die *Gumprecht I*-Formen keine Zunahme erfahren, finden sich zahlreiche *Gumprecht II*-Zellen mit sehr typischen Veränderungen. Die Herabsetzung der Blutzellen in den Kontrollversuchen übersteigt kaum 2%. Auch hier weisen die Zellen des myeloischen Systems den stärksten Abfall auf. Bei den *Gumprecht II*-Formen in diesen Gruppen handelt es sich, wie die morphologische Untersuchung ergibt, vorwiegend um überreife Neutrophile, die fast ausnahmslos deren typische Kernveränderungen erkennen lassen. Lediglich in dem Kontrollversuch mit physiologischer Kochsalzlösung sind vereinzelt atypische Formen anzutreffen, wie wir sie sonst nur bei Zusatz von

+ Myelophthiseserum und Kontrollversuche.

Lymphocyten		Monocyten		Gumprecht I		Gumprecht II	
%	Absolute Zahl	%	Absolute Zahl	%	Absolute Zahl	%	Absolute Zahl
12	885,0	2	147,5	11	811,25	—	—
6	342	1	57	10,5	598,5	34	1 938
11	1 047,2	1	95,2	10,5	999,6	—	—
12	1 118	1	93,2	10	932	5,5	512,6
7	596,4	1,5	127,8	15	1 278	—	—
5	418,5	1	83,7	16,5	1 381,05	12	1 004,4
8,5	1 292	1	152	13,5	2 052	—	—
8	1 196,8	2	299,2	9,5	1 421,2	8,5	1 271,6

Myelophthiseserum sehen. Am eindeutigsten ist aus den Prozentzahlen zu entnehmen, daß bei den Kontrolluntersuchungen die Anzahl dieser *Gamprecht II*-Formen weit hinter deren Menge beim Myelophthiseversuch zurückbleiben (34% : 8,5 bis 12%). Daß die Leukocyten der Infektionsleukocytose im Vergleich zu den anderen Versuchen eine relativ geringe Zerstörung erleiden, mag seinen Grund darin haben, daß es sich bei ihnen um frisch ausgeschwemmte, widerstandsfähigere und bisher ungeschädigte Blutzellen handelt. Es ergibt sich aber im weiteren Verlauf der Versuche, daß das Serum der zweiten Panmyelophthise anscheinend nicht die gleich starke Giftwirkung in den Versuchen entfaltet, wie das Serum der ersten, was vielleicht damit zusammenhängt, daß hier eine exogene Intoxikation bereits vor Monaten das Krankheitsbild verursacht hatte.

Da es bei einer Panmyelophthise im Endstadium zu einem weitgehenden Schwund des normalen Zellmarks kommt, entstand die Frage, ob sich die Einwirkung des Myelophthiseserums an allen Zellarten, auch an den unreifen Stammzellen des Marks nachweisen läßt. Dabei erschien es uns besonders wichtig festzustellen, welche Veränderungen an diesen Zellen auftreten und ob sich Zeichen einer Reifungsstörung zeigen würden. Wir setzten daher dem *Knochenmarkblut eines Leichtkranken mit einer Helminthiasis* Myelophthiseserum zu. Gerinnungsvorgänge wurden sofort nach der Sternalpunktion durch Zusatz isotonischer Natriumoxalatlösung verhindert. Nach intensivem Durchschütteln war mikroskopisch leicht festzustellen, daß Zellverbände oder Markbröckel nicht vorhanden waren.

Tabelle 13. Aufschwemmung von Blutzellen aus dem

Zeit	Leukocytenzahl	Myeloblasten	Promyelocyten	Myelocyten	Metamyelocyten
Sofort	4870	1%	3,5%	13%	11%
		219,15		1168,8	
Nach 1 Std.	3900	2%	2%	7,5%	10,5%
		156,0		702,0	
Nach 2 Std.	3450	0,5%	1,5%	5%	6%
		69		379,5	
Nach 3 Std.	3230	0,5%	5%	5,5%	5%
		177,65		139,15	
Nach 4 Std.	3040	2,5%	3%	4,5%	4,5%
		167,2		273,6	
Nach 5 Std.	3020	1%	3%	4,5%	3,5%
		120,8		241,6	
Nach 21 Std.	2350	1%	2,5%	2%	2%
		82,25		94	

Das Auszählen der weißen Blutzellen über einige Stunden ergibt Werte, die im nachfolgenden Schema aufgeführt werden. Die Blutzellen sinken während der der 5stündigen Dauer des Versuchs um 38%, nach 21 Stunden sogar um über die Hälfte ab. Um den Überblick über das Differentialblutbild etwas zu erleichtern, sind die Myeloblasten und Promyelocyten, die Myelocyten und die Metamyelocyten zu je einer Gruppe zusammengefaßt. Ebenso haben wir die Stabkernigen, die Segmentkernigen und die Eosinophilen als eine Gruppe der Polymorphkernigen aufgeführt. Für diese Gruppen haben wir auch die absoluten Zahlen angegeben, um das Absinken in den einzelnen Klassen deutlicher zu machen (Tab. 13).

Aus der Aufstellung ergibt sich, daß die Myelocyten und die Metamyelocyten den weitaus größten Ausfall an Zellen zu haben. Hierbei ist zu berücksichtigen, daß zu einem Teil Reifungsvorgänge daran mitbeteiligt sein können. Im Durchschnitt ist die Herabsetzung in der Klasse der Myeloblasten und Promyelocyten in den ersten 5 Stunden gering, und es unterliegt auch nach den morphologischen Untersuchungen keinem Zweifel, daß sie dem Toxin des Myelophthiseserums weitgehend widerstehen. Im Gegensatz zu den Ergebnissen der nachfolgenden Versuche zeigen die polymorphkernigen Zellen hier einen langsamen Abfall, trotzdem sie morphologisch die stärksten Schädigungen erkennen lassen. Inwieweit sie durch Ausreifen ihrer Vorstufen eine gewisse Zunahme erfahren, werden wir später noch einmal eingehender an Hand der anderen Versuche besprechen. Die Monocyten sind in geringer Anzahl vorhanden und verschwinden bald. Die kleinen Lymphocyten und die Reticulumzellen, deren Zusammenfassung in eine Gruppe nur aus dem Grunde einer Erleichterung der Differenzierung berechtigt scheint, werden kaum wesentlich beeinflußt. Die *Gumprecht I*-Kernschatten bleiben fast konstant. Die *Gumprecht II*-Zellen steigen im Laufe des Versuches erheblich an. Die Erythroblasten zeigen keine Änderung in der Zahl und auch nicht im Aussehen.

Sternalpunktat eines Leichtkranken + Myelophthiseserum.

Stabkernige	Segmentkernige	Eosinophile	Basophile	Monocyten	Kleine Lymphocyten und Reticulumzellen	Gumprecht I	Gumprecht II	Erythroblasten auf 200 Zellen
13%	32,5%	4,5%	—	—	16,5%	5,0	—	6
	2 435,0				803,55	243,5		
14,5%	33%	3,5%	—	1%	13,5%	5,5%	7%	6
	1 989,0			39	526,5	214,5	273	
13%	34%	3,5%	—	1%	15,5%	7%	13%	5
	1 742,25			34,5	534,75	241,5	448,5	
13,5%	29%	5,5%	0,5	1%	13,5%	7%	14%	4
	1 566,55			32,3	436,05	226,1	452,2	
11%	28,5%	2,5%	0,5	—	11,5%	8%	23,5%	4
	1 292				349,6	243,2	714,4	
9%	27%	3%	—	—	16,5%	8,5%	24%	5
	1 177,8				498,3	256,7	724,8	
5,5%	12,5%	2,5%	—	—	13%	12%	47%	7
	4 81,75				305,5	282	1104,5	

Ebenso wie die Zahl der Myeloblasten im Vergleiche zu den reiferen Zellen nur unwesentlich abnimmt, so sind auch die morphologischen Veränderungen an dieser Zelle selber nur gering. Das Protoplasma bleibt basophil, und die Kernstruktur zeigt erst gegen Ende des Versuchs geringgradige Einbuchtungen und zuweilen leichte Schrumpfung. Es ist nicht zu übersehen, das am Schluß des Versuches einige Myeloblasten stark sog. Paramyeloblasten ähneln. Auch der Promyelocyt hat nach dem Versuch ein fast unverändertes Aussehen. Das tiefbasophile Protoplasma ist immer gut erhalten, während die Granulationen etwas zunehmen und um den Kern herum Andeutung neutrophiler Färbung aufweisen. Die Größe dieser Zelle wird nicht verringert, sie ist in den Ausstrichen fast immer die Zelle mit dem größten Volumen. Die Myelocyten erhalten sich ihre Protoplasmastruktur weitgehend, während der Kern anscheinend Reifungsvorgänge durchmacht. Besonders häufig kommt es in der Mitte zu einer Einschnürung, so daß der Kern eine Art Hantelform annimmt und einem Segmentkernigen ähneln würde, wäre nicht die Kernstruktur die eines Myelocyten. Das Basichromatinnetz wird nach 3 Stunden allmählich plump und etwas gequollen. Die Metamyelocyten zeigen deutlichere Veränderungen des Basichromatins, die Kernstruktur wird grob und die Kernform nähert sich der Form des Segmentkernigen. Gegen Ende des Versuchs schrumpft der Kern bei einigen Zellen zur Kugelform, und das Basichromatin fließt zusammen, so daß eine homogene, aber abgeschwächte Färbung eintritt (Hypochromatose; Gumprecht II).

Die stab- und segmentkernigen Neutrophilen haben starke Schädigungen erlitten, die besonders in der typischen Veränderung der Kernstruktur im Sinne der Pyknose bestehen. Das Protoplasma wird locker, die Granulation wird schwach und zum Teil finden sich Vakuolen. Neben der Kernpyknose kommt es manchmal auch zur Aufquellung der ganzen Zelle. Die eosinophilen Zellen lassen erst gegen Ende des Versuchs Veränderungen erkennen, die vorwiegend den Kern betreffen, und die der Kernumwandlung bei den polymorphkernigen Zellen gleicht. Die eosinophilen Granula sind unverändert. Die kleinen Lymphocyten weisen zuweilen Einschnürungen und Einbuchtungen des Kerns mit Auftreten kleeblattähnlicher Kernfiguren auf. Die *Gumprecht*schen Zellveränderungen vom Typ II finden sich anscheinend besonders häufig bei den Myelocyten und den Metamyelocyten und später auch bei den polymorphkernigen Zellen. Eine Oxydasefärbung zeigt im Verlaufe des Versuchs eine Zunahme der Kolliquation und Exkretion. In dem Protoplasma der *Gumprecht*schen Formen, besonders vom Typ II, liegen oxydasepositive Granula in dicken Schollen herum.

Eine Veränderung, die ich bei einem der nächsten Versuche noch einmal zu Gesicht bekam, möchte ich zuletzt erwähnen. Es hatte bei diesem Versuch den Anschein, als ob sich pathologische Granulationen ausbilden und im Verlaufe des Versuches an Stärke zunehmen. Sie finden sich besonders an den Metamyelocyten und den stabkernigen Neutrophilen. In den Sternalmarkausstrichen dieses Patienten war sonst keine Spur pathologischer Granulationen zu erkennen. Ich gebe diese Beobachtung nur unter Vorbehalt wieder und stelle gleich fest, daß Spezialfärbungen nach *Mommsen* oder nach *Freifeld* nicht angefertigt wurden. Mit der *Pappenheim*schen Färbung waren die Granulationen, die den toxischen b-Granula nach *Gloor* zugerechnet werden müssen, sehr deutlich zu erkennen.

In einem 4. Versuch nahmen wir Gelegenheit, die *Zellen einer chronischen myeloischen Leukämie* den Toxinen des Myelophthiseserums auszusetzen. Die Versuchsanordnung wurde dabei nicht geändert. Es wurden 2 Versuche durchgeführt, die parallel liefen und bei denen die Herabsetzung der Zellzahl gleichartig erfolgte, aber nicht so stark ausfiel, wie bei den bisherigen Untersuchungen. Das mag seine Ursache

darin haben, daß das Myelophthiseserum diesmal kurze Zeit nach einer Blutübertragung abgenommen wurde. Aus der Tabelle über die drei gleichzeitigen Versuche ist ersichtlich, daß der Absturz der Blutzellen nicht dem sonst beobachteten Ausmaß entspricht (Tabelle 14).

Tabelle 14. Blut einer chronischen myeloischen Leukämie + Myelophthiseserum.
In 2 verschiedenen Gläsern A und B gleichzeitig angesetzt.
O unversetztes Blut.

	Sofort	Nach 30 Min.	Nach 1 Std.	Nach 2½ Std.	Nach 7½ Std.	Nach 22 Std.
A	40 700	38 500	37 500	36 800	36 450	36 250
B	37 500	36 400	34 750	33 900	33 450	33 200
O	73 600		73 480			73 100

Im unvermischten Leukämieblut ist die Herabsetzung der Zellzahl erstaunlich gering, das würde unseren bisherigen Ergebnissen bei Versuchen mit Leukämieblut entsprechen. Bei der Differenzierung der Blutzellen ist auf die Errechnung der absoluten Zahlen verzichtet worden, da die Unterschiede zwischen den einzelnen Gesamtzahlen der Leukocyten nicht so erheblich sind, daß die Angabe der Prozentzahlen allein ein unklares Bild geben könnte (s. Tab. 15).

In Übereinstimmung mit dem letzten Versuch fällt auf, daß zahlenmäßig die *Myeloblasten* wieder fast unbeeinflußt bleiben. Auch durch die Befunde bei der mikroskopischen Untersuchung wird dieses insofern bestätigt, als die Myeloblasten und auch die Promyelocyten nach Einwirkung des Myelophthiseserums ausgezeichnet erhalten sind und kaum toxische Veränderungen erkennen lassen. Während in den Kontrollversuchen mit unvermischtem Leukämieblut nur die reifen segmentkernigen Neutrophilen eine wesentliche Verminderung, und zwar durch Überalterung zeigen, sieht man nach Zusatz von Myelophthiseserum neben diesen reifen Zellen in erster Linie die Myelocyten abfallen. Um so erstaunlicher ist es, daß die Zellgruppen der sog. *Jugendformen* (Metamyelocyten und Stabkernige), die in ihrer Entwicklung zwischen diesen beiden Zellarten liegen, erst nach 22 Stunden eine Herabsetzung erfahren. Das ist eigentlich nur zu verstehen, wenn man wie schon beim letzten Versuch annimmt, daß die Zellentwicklung im Brutschrank weitergeht. Da die Myeloblasten unter annähernd normalen Verhältnissen an der Zellteilung und Weiterentwicklung nicht direkt beteiligt sind, und als Stammzellen sozusagen in Reserve liegen, und da nach den Ergebnissen der Knochenmarkuntersuchungen *(Rohr)* die Zellentwicklung vorwiegend im Stadium der Myelocyten und Metamyelocyten vor sich geht, so ist man geneigt, den Verlust der Myelocyten auf weitere Ausreifung zurückzuführen, wodurch die beiden Gruppen der nächstalten Metamyelocyten und Stabkernigen einen Zuwachs erfahren.

Bei den *reifen Granulocyten* ist der Zellverlust wieder recht erheblich. Nach Vergleich mit den Kontrollversuchen ist man berechtigt, einen Teil dieses Verlustes als Toxinwirkung anzusehen, der andere Teil wird auf Ausreifungsvorgängen beruhen. Im Kontrollversuch lassen die granulocytären Elemente insgesamt nach 1 Stunde keine Verringerung erkennen (54—55%). Nach Zusatz des Myelophthiseserums beträgt der Zellverlust der Granulocyten bereits 6,5%. Bei den qualitativen Untersuchungen ähnelt das Verhalten der beiden *Gumprecht*schen Zellklassen wieder sehr dem Verhalten in den vorherigen Versuchen. Die erste Klasse hat einen annähernd konstanten Wert, die zweite Klasse steigt unter der Serumwirkung recht erheblich an. Wie in dem vorherigen Versuch stellt sich bei der *Differenzierung nach morphologischen Gesichtspunkten* heraus, daß die Kernstruktur der Myeloblasten sich kaum ändert. Wieder sind nur vereinzelt Einbuchtungen am Kern

Tabelle 15. Blut einer chronisch-myeloischen Leukämie + Serum einer Myelophthise.

Zeit	Leukocytenzahl	Myeloblasten	Paramyeloblasten	Promyelocyten	Myelocyten	Metamyelocyten	Stabkernige	Segmentkernige	Eosinophile	Basophile	Monocyten	Große Lymphocyten	Kleine Lymphocyten	Gumprecht I	Gumprecht II
		%	%	%	%	%	%	%	%	%	%	%	%	%	%
1. Verhalten der Blutzellen ohne Zusatz des Myelophthiseserums.															
Sofort	73 600	3,5	—	2,5	14	7	15	44,5	3,5	6	0,5	0,5	2,5	0,5	—
			20			22			54						
Nach 1 Std.	73 480	2,5	—	1,5	12,5	8	15	40	4,5	10,5	—	—	1	3,5	1
			16,5			23			55						
Nach 22 Std.	73 100	3,5	—	1,5	18,5	10,5	12,5	23	3,5	9,5	0,5	0,5	4,5	9	3
			23,5			23			36						
2. Verhalten der Blutzellen nach Zusatz von Myelophthiseserum.															
Sofort	40 700	4	—	0,5	18	11	12	41	2,5	4,0	—	—	6,5	0,5	—
			22,5			23			47,5						
Nach 30 Min.	38 500	3,5	0,5	1,5	16,5	9,5	13	37	1,5	7	—	—	3,5	4	2,5
			22			22,5			45,5						
Nach 1 Std.	37 500	3	—	2	10,5	10	15	34	1	6	—	—	4	5,5	9
			15,5			25			41						
Nach $2^1/_2$ Std.	36 800	4,5	1	1	10	12	16	34	—	2,5	0,5	—	3,5	4,5	10,5
			16,5			28			36,5						
Nach $7^1/_2$ Std.	36 450	5	—	1	10,5	14	12	27	1	7,5	—	—	2	2	18
			16,5			26			35,5						
Nach 22 Std.	36 250	4	—	0,5	6	12,5	6	18,5	2	8,5	—	—	2,5	10	29,5
			10,5			18,5			29						

zu beobachten, Paramyeloblastenformen sind ganz selten. Am Protoplasma der Myeloblasten ist zuletzt bei einzelnen Zellen eine deutliche Tendenz zur Oxyphilie festzustellen. Bei typischen derartigen Zellen findet sich ein heller ausgesprochen oxyphiler Hof um den Kern herum angeordnet, während die Außenzone des Protoplasmas noch dunkelblau, also ausgesprochen basophil erscheint. Granulation tritt nicht auf. Promyelocyten kommen selten vor.

22 Stunden nach Serumzusatz sind die toxischen Zeichen an den Zellen der myeloischen Reihe stark ausgeprägt, und zwar beschränken sie sich nicht auf die ausgereiften Zellen und die sog. Jugendformen, sondern bei den Myelocyten haben sich ebenfalls Umbildungen des Kerns und des Protoplasmas entwickelt. Der Kern erscheint bei den Myelocyten durch eine Auflockerung und Quellung des Reticulums im ganzen gebläht. Die Färbung im Kern ist stellenweise verschieden stark, an einer Seite ist sie undeutlich und verwaschen, und hier scheint die Kernmembran zerstört zu sein. Häufig quellen aus derartigen Stellen homogen gefärbte Kernmassen heraus. Bei einzelnen Zellen fließt das Basichromatin ineinander, so daß man von

einer Struktur überhaupt nicht mehr sprechen kann. Der Kern hat dann ein scholliges homogen gefärbtes Aussehen. Trotzdem bei diesen Zellen das Protoplasma im ganzen gut erhalten ist, finden sich jetzt Protoplasmafortsätze und Ausstülpungen. Das Protoplasma sieht besonders bei den reiferen Zellen wie geronnen aus, es ist lockerer, und die Granulation scheint spärlicher. Bei den Myelocyten sind auch Reifungsstörungen im Protoplasma zu beobachten, stellenweise ist das Protoplasma an der einen Seite des Kerns tiefdunkelblau und an der anderen Seite hat es eine oxyphile Färbung mit vielen neutrophilen Granula. Es finden sich sogar Zellen, bei denen an einer Seite neben dem Kern eine feine, fast acidophile Granulation zu erkennen ist, während auf der anderen Seite ein ausgesprochen basophiles Protoplasma feine dunkle Granula aufweist. Gegen Ende des Versuchs mehrt sich das Auftreten von Vakuolen im Protoplasma der reifen Neutrophilen.

Eine Sonderzählung ergab, daß das Verhältnis der reifen Neutrophilen zu den überreifen, gealterten Neutrophilen mit der typischen Kernpyknose und den hyperchromatischen Kernschollen, die zu der Gruppe der *Gumprecht II*-Formen gezählt werden, in diesem Präparat fast dasselbe war wie in dem Präparat ohne Myelophthisezusatz. Daraus ist mit großer Wahrscheinlichkeit zu entnehmen, daß es sich bei den Kernveränderungen an den meisten anderen Zellen, die in großer Zahl als Gumprecht II bei der Auszählung erfaßt werden, nicht allein um Alterserscheinungen handeln kann, sondern daß hier toxische Veränderungen vorliegen, die durch die Gifte des Myelophthiseserums hervorgerufen werden.

Der letzte Versuch wurde mit den *Zellen einer akuten Myeloblastenleukämie* angesetzt. Die Versuchsanordnung wurde hier insofern etwas geändert, als nach Zusatz isotonischer Natrium-Citricumlösung durch vorsichtiges Sedimentieren der Blutkörperchen eine Anreicherung der weißen Blutzellen und eine möglichst weitgehende Ausschaltung der Erythrocyten erreicht wurde. In dieser Aufschwemmung werden nach Zusatz des Myelophthiseserums 72470 Leukocyten gezählt. Davon sind etwa 67% Myeloblasten. In den beiden ersten Stunden fallen die Leukocytenwerte um fast 13% ab. Dann kommt es über mehrere Stunden zu einem Stillstand, wo auch im Differentialzellbild außer einer langsamen Verminderung der Myeloblasten nur unwesentliche Änderungen vor sich gehen (s. Tab. 16).

Das Auffälligste bei diesem Versuch ist die Feststellung, daß in den beiden ersten Stunden bei einer Herabsetzung der Gesamtzahl der Leukocyten um mehr als 10% sich die Gesamtzahl der *Myeloblasten* kaum verringert. Das wird aber nur deutlich, wenn man die Myeloblasten, die Paramyeloblasten und die Mikromyeloblasten als eine Klasse zusammenfaßt. Erst nach 3 Stunden zeigen diese unreifen Stammzellen ein ganz allmähliches Absinken. Bei der Betrachtung der Verschiebung der Zellen innerhalb dieser Gruppe kann man feststellen, daß die eigentlichen Myeloblasten doch einen Absturz von 20,5% auf 12,5% erfahren, dagegen nehmen die Paramyeloblasten nach einer und nach 2 Stunden zu, um dann erst später abzufallen. Auf dieses Verhalten werden wir bei der Besprechung der morphologischen Zellveränderungen noch zurückkommen.

An den anderen Zellen, den *Myelocyten* und *Jugendformen*, wirkt sich die Schädigung recht erheblich aus. Bei Aufstellung von Klassen wird auch hier wieder klarer, daß die Myelocyten sehr rasch (nach 1 Stunde von 7% auf 2%) aus dem Blutbild verschwinden, während die Metamyelocyten und die Stabkernigen anfangs einen Zuwachs, vielleicht durch Ausreifen eines Teils der Myelocyten erfahren, dann aber 1 Stunde später der Giftwirkung ebenfalls erliegen. Später bleiben sie längere Zeit konstant. Die wenigen *segmentkernigen* Neutrophilen gehen im Laufe

Tabelle 16. Leukocyten einer Myeloblastenleukämie + Serum einer Myelophthise.

Zeit	Leukocytenzahl	Myeloblasten %	Paramyeloblasten %	Mikromyeloblasten %	Promyeloblasten %	Myelocyten %	Metamyelocyten %	Stabkernige %	Segmentkernige %	Lymphocyten %	Gumprecht I %	Gumprecht II %
Unvermischt 10 Uhr	162 400	17,5	37,5	12,0	2	8,5	8,5	4	2,5	4,5	3	—
		67			10,5		12,5					
Sofort nach Zusatz des Myelophthiseserums	72 470	20,5	37	9,5	1	6	8,5	5	3,5	3	3,5	2,5
		67			7		13,5					
Nach 30 Min.	68 400	19,5	33,5	11	2	3	13,5	1,5	4	2,0	2,5	7,5
		64			5		15					
Nach 1 Std.	64 800	17,5	48	7	0,5	1	4,5	1,5	2,5	2	4	11,5
		72,5			1,5		6,0					
Nach 2 Std.	63 200	15	46	5,5	1	1	5	2	2,5	3	3	16
		66,5			2		7					
Nach 3 Std.	63 200	14,5	40,5	9,5	0,5	1,5	6	1	2	2,5	3,5	18,5
		64,5			2		7					
Nach 4 Std.	63 200	12,5	41	10	1	1	7	—	1	2,5	2,5	21,5
		63,5			2		7					
Nach 5 Std.	63 200	12	40	8	1	—	8	1	1	2,5	3	23,5
		60			1		9					
Nach 23 Std.	62 850	9,5	32	13,5	—	—	4,5	0,5	—	1	1	38
		55					5					

des Versuchs fast ganz verloren. Die *Lymphocyten* zeigen kaum eine Beeinflussung, ebenfalls haben die *Gumprecht* I-Formen über lange Zeit einen durchschnittlichen Wert von etwa 3%. Die *Gumprecht* II-Formen steigen in 5 Stunden rasch auf 23,5%, in 23 Stunden auf 38% an.

Bei der Prüfung der Zellen auf *morphologische Veränderungen* ist festzustellen, daß die *Myeloblasten* im Laufe des Versuchs eine zunehmende Tendenz zu Einbuchtungen und Abschnürungen des Kerns haben, so daß sie bald von den Paramyeloblasten nicht mehr abzutrennen sind und zum Schluß morphologisch deren typische Eigenschaften besitzen. Hierdurch erklärt sich das zahlenmäßige Verhalten der Myeloblasten untereinander. Am Ende des Versuchs haben sie teilweise bei basophilem Protoplasma einen pyknotischen, klumpigen Kern, der Hyperchromatose zeigt und in der Form dem Kern eines segmentkernigen Neutrophilen ähnelt. Andere Myeloblasten machen diese Entwicklung nicht mit, sondern behalten ihren normalen, großen, feinretikulären Kern ohne irgendwelche Zeichen einer Veränderung. Zuweilen ist an ihrem Protoplasma eine Tendenz zu Oxyphilie zu erkennen,

ein schmaler oxyphiler Hof ordnet sich um den Kern herum an. Diese Zellen sind aber selten. Die *Paramyeloblasten* verhalten sich ähnlich wie die Myeloblasten. Auch bei ihnen haben einzelne Zellen im Protoplasma Stellen von oxyphiler Färbung. Die Kerne weisen eine ungewöhnliche Polymorphie auf und haben anscheinend ausgesprochene Neigung zur Übersegmentation. Es häufen sich Kleeblattfiguren. Anzeichen einer beginnenden Granulation lassen sie völlig vermissen, auch wenn das Protoplasma bereits stark oxyphil gefärbt ist. Dagegen tritt mehr und mehr Vakuolenbildung in Erscheinung.

Bei den *Mikromyeloblasten* finden sich nach 2 Stunden bei einer ausgesprochenen Basophilie des Protoplasmas Anzeichen von Kernpyknose. Das enge Basichromatinnetz wird plump und bekommt schollige Struktur. Die Kerne haben häufig feine Einbuchtungen, die den Kern zuweilen in seiner ganzen Länge spalten, so daß man amitotische Kernteilung annehmen könnte.

Die Gruppe der *Promyelocyten* und *Myelocyten*, die nur in geringer Zahl (Hiatus leukaemicus, Naegeli) vertreten ist, fällt im Laufe des Versuchs erheblich ab. Diese Zellen zeigen auch hier die bereits bei den früheren Versuchen erwähnten Veränderungen des Protoplasmas und der Kernstruktur. Sie sind vorwiegend durch ihren raschen Zerfall an der Vermehrung der *Gumprecht* II-Formen beteiligt. Die *segmentkernigen Neutrophilen* lassen schon sehr früh im Versuch die normale Granulation vermissen. Ihr Protoplasma ist auffallend zart und von heller oxyphiler Färbung. Sie sinken im Laufe des Versuchs bis auf 1% ab und weisen bald Altersveränderungen wie Kernpyknose und Hyperchromatose auf. Gegen Ende des Versuchs nach 23 Stunden ist bei fast allen Stab- und Segmentkernigen eine völlige Verklumpung des Kerns festzustellen, eine Erscheinung, die bereits in der 5. Stunde mehr und mehr hervortritt.

Nach 23 Stunden ist das Aussehen aller Zellen von einer ungeheuren Mannigfaltigkeit. Es überwiegen im Ausstrich neben den *Gumprecht* II-Zellen vorwiegend Paramyeloblasten. Sie haben jetzt wie fast alle anderen Zellen deutliche Veränderungen des Kerns mit Quellung und Verklumpung des Basichromatinnetzes und Zerstörung der Kernmembran. Am wenigsten scheinen noch die eigentlichen Myeloblasten geschädigt zu sein, doch ist auch deren feinretikuläre Kernstruktur einer mehr balkigen, verschwommenen Kernzeichnung gewichen. Außerdem ist bei allen der Kern etwa eingebuchtet und eingeschnürt. Das Protoplasma ist im ganzen etwas zarter, zum Teil noch vollkommen basophil, zum Teil mit einem oxyphilen Hof um den Kern herum. Im letzten Ausstrich finden sich einige myelocytenähnliche Zellen, die im Protoplasma zahlreiche kleine plumpe Granula von dunkelblau-violetter Farbe haben. Es ist möglich, daß es sich dabei wieder um das Auftreten pathologischer Granulationen vom b-Typ handelt. Spezialfärbungen nach *Mommsen* oder *Freifeld* wurden nicht vorgenommen.

Besprechung der Ergebnisse.

Drei Fälle von sicher nicht splenogenen Myelopathien kommen zur Beobachtung, die klinisch im wesentlichen ausgesprochene Übereinstimmungen zeigen.

Eine sichere *Ursache* der Markhypoplasie ist bei zwei Fällen nicht zu ermitteln gewesen. Bei einem muß die Möglichkeit einer Schädigung des hämatopoetischen Systems durch Tetrachlorkohlenstoff in Betracht gezogen werden. Da Tetrachlorkohlenstoff allein kaum zu einer so schweren Markschädigung führt, müssen gleichzeitig konstitutionelle Momente angenommen werden, um so mehr, als in der Anamnese keine schwereren Erkrankungen vorliegen. Der Patient will immer gesund und leistungsfähig

gewesen sein und hat außer einer fast 20 Jahre zurückliegenden Nierenentzündung, die damals schnell abheilte, keine ernsteren oder chronischen Leiden durchgemacht. Wegen geringer rheumatischer Beschwerden in den letzten Jahren hat er kaum Medikamente genommen. Dagegen wird ein starker Nicotinabusus zugegeben. Klinisch ist ein besonderer Befund nicht zu erheben, der auf chronische Organ- oder Stoffwechselstörungen hingewiesen hätte. Lediglich am Gebiß findet sich eine ausgedehnte Paradentose.

Bei dem 17jährigen Kaminkehrerlehrling und dem 16jährigen Mädchen ist über die Ursachen des Zusammenbruchs des gesamten blutbildenden Apparates aus Anamnese und Organbefund nichts zu entnehmen. Bei beiden lagen aber ebenfalls schwere chronische Zahnerkrankungen vor, die auf den Verlauf der Erkrankung einen erheblichen Einfluß hatten. Bei dem Lehrling handelte es sich um multiple Zahngranulome und Zahnfisteln, während bei den Mädchen Zahncaries das ganze Gebiß im Alter von 16 Jahren zerstört und ebenfalls Zahngranulome hervorgerufen hatte. Drüsenschwellungen bestanden nicht, Leber und Milz waren nicht vergrößert.

Die *Ähnlichkeit* des *klinischen Erscheinungsbildes* und des *Krankheitsverlaufs* ist *bei den drei Fällen recht ausgesprochen*. Es gleichen sich die subjektiven Beschwerden, sie sind vorwiegend durch die extreme Anämie und durch septische Prozesse bedingt. Die Thrombopenie äußert sich in vorübergehenden Blutungen, dabei entspricht das Ausmaß der hämorrhagischen Diathese nicht immer den maximal erniedrigten Thrombocytenwerten. Daß die Neigung zu Blutungen nicht sehr erheblich ist, zeigt sich auch darin, daß das *Rumpel-Leed*sche Phänomen trotz einer fast ständigen Herabsetzung der Thrombocyten unter den kritischen Wert von 30000 nur selten positiv ausfällt. Die Blutgerinnungszeit ist normal, die Blutungszeit aber stark verlängert. Während spontane Hautblutungen kaum zur Beobachtung kommen, treten Blutungen aus Nase und Zahnfleisch häufiger, aber immer erst im finalen Stadium oder bei plötzlicher Verschlechterung auf. Wir hatten dabei den Eindruck, daß diese Verschlechterung weniger durch die Blutungen hervorgerufen wurden, als daß die Blutungen Ausdruck einer Verschlechterung des ganzen Krankheitsbildes durch interkurrente Infekte oder andere Störungen waren. Das ganze Erscheinungsbild der Panmyelophthise und das Blutbild mit der meist normocytären Anämie sprachen gegen die Annahme einer „Markerschöpfung" durch die chronischen Blutungen.

Ständige, oft septische Temperaturen ließen bei allen drei Patienten an entzündliche Processe denken. Festzustellen waren neben den Zahnerkrankungen nur Infekte mehr sekundärer Art, die zumeist geringgradig waren und deren Zusammenhang mit der hochgradigen Erniedrigung der absoluten Zahl der polymorphkernigen Leukocyten offensichtlich war. Anfangs hatten diese Infektionen trotzdem eine auffallend

gute Heilungstendenz, was nach den Untersuchungen in der künstlich gesetzten Fontanelle und im Absceßeiter vielleicht darauf zurückzuführen war, daß die Funktion der schwergeschädigten polymorphkernigen Neutrophilen zum Teil von großen, mesenchymalen Zellen übernommen wurde. Später im letzten Stadium der Krankheit war der Organismus nicht mehr in der Lage, der rapiden Ausbreitung einer Infektion den geringsten Widerstand entgegenzusetzen. Trotzdem war bei diesen drei Fällen bemerkenswert, daß nekrotische Prozesse an den Schleimhäuten oder an den Tonsillen bei der hochgradigen Leukopenie ausblieben. Das mag seinen Grund darin haben, daß bei der Panmyelopathie das Mark und das Blut nicht in dem Maße an Neutrophilen verarmen, wie es bei der Agranulocytose zumeist der Fall ist. Aus den Blutkurven ist ersichtlich, daß sie hier zwar sehr niedrige Werte erreichten, daß sie aber bis zum Ende in einem gewissen Prozentsatz erhalten blieben.

Um so erstaunlicher war es, daß *intravenöse Blutübertragungen auch großer Mengen keinen nennenswerten Einfluß auf diese niedrigen Leukocytenwerte* hatten, wobei besonders die Zahl der granulocytären Elemente kaum eine Beeinflussung verriet. Nach dem Ausfall der Transfusionsversuche, scheinen die Toxine des Empfängerblutes unmittelbar nach der Transfusion in kürzester Zeit die übertragenen Leukocyten weitgehend zu schädigen und zu zerstören, so daß sie von der Leber und der Milz aus dem peripheren Blut abgefangen werden. Die verstärkte Harnsäureausscheidung im Urin nach der Transfusion würde diese Annahme stützen.

Eine vermehrte Zerstörung von Erythrocyten hat dagegen bei den Fällen O. O. und M. B. nicht stattgefunden, sie überschritt jedenfalls nicht die Norm. Eine wesentliche Erhöhung der Urobilinogenwerte im Urin und des Bilirubins im Serum konnte auch nach den Transfusionen nicht festgestellt werden. Ferner ist es klinisch von Bedeutung, daß bei diesen beiden Patienten eine Milzschwellung nicht gefunden wurde. Im Gegensatz hierzu ergab eine Prüfung des Hämoglobinstoffwechsels nach *Terwen* bei dem Patienten E. A. eine gesteigerte Blutmauserung. Hier lag demnach ein erhöhter Abbau von Erythrocyten vor, der wahrscheinlich auf Toxinwirkung zurückzuführen war. Nach den Transfusionen kam es bei ihm zu einem leichten Subikterus und zu einer vermehrten Urobilinogenausscheidung im Urin. Durch diese Störung des Hämoglobinstoffwechsels erklärt sich auch der ungewöhnlich hohe Bilirubingehalt der autoptisch entnommenen Galle. Die stärkere Porphyrinurie und eine Reticulocytenvermehrung wiesen anfangs ebenfalls auf gesteigerte Regeneration hin. Diese Erscheinungen sind bei einer Panmyelophthise zumindest auffällig und schwer mit den bisherigen Erfahrungen in Einklang zu bringen. Vielleicht hängen sie insofern mit der Tetrachlorkohlenstoff-Intoxikation zusammen, als hier neben leukolytischen auch hämolytische Toxine im Blut auftreten können.

Bei diesen drei Fällen von Panmyelophthise stand im Vordergrund des Krankheitsbildes die *Anämie mit den extrem niedrigen Erythrocytenwerten und der hochgradigen Herabsetzung des Hämoglobins*. Trotzdem war der Färbeindex nicht erniedrigt, sondern er schwankte um 1,0. Gleichfalls waren die morphologischen Merkmale, die man bei derartiger Blutarmut erwartet, nicht ausgesprochen vorhanden. Eine Poikilocytose kam nie zur Beobachtung, vielmehr wahrten die roten Blutkörperchen zumeist ihre Form, und nur bei wenigen Zellen war die Anfärbbarkeit schwächer als normal. Die *Price-Jones*schen Kurven gaben einen guten Überblick über die Verteilung der Erythrocytengröße und über die Lage des Mittelwertes. Man kann den Verlauf der Kurven als normal bezeichnen. Das durchschnittliche Einzelvolumen der Erythrocyten wurde mit dem Hämatokriten nach *Allen* bestimmt. Es war bei dem ersten Patienten anfangs erhöht. Bei den anderen Patienten schwankte es und war durchschnittlich etwas herabgesetzt. Bei Berücksichtigung aller Befunde ist man berechtigt, von einer normocytären Form der Anämie zu sprechen.

Kernhaltige Erythrocyten fehlten nicht völlig, Polychromasie kam häufiger vor. Die vitalgranulierten Erythrocyten waren im peripheren Blut und besonders im Mark erhöht. Es wurden im Blut vereinzelt, im Mark vermehrt makrocytäre Erythrocyten angetroffen, die hier zuweilen eine Größe bis zu 18 μ erreichten und fast immer Substantia granulofilamentosa enthielten. Auch das vermehrte Auftreten vitalgranulierter Makrocyten braucht keinen Einwand gegen die Annahme einer Myelophthise darzustellen. Wie der eine Fall O. O. gezeigt hat, ist es bis zum Endstadium der Krankheit durchaus möglich, daß sich im Mark noch Inseln mit einer Hyperplasie des erythropoetischen Gewebes befinden. Dabei ist eine Makrocytose nicht immer als Zeichen einer Reizung des Knochenmarks anzusehen, sie kann, worauf *Rohr* ausdrücklich hinweist, vielmehr das Ergebnis einer verzögerten Knochenmarksentwicklung und damit Ausdruck einer Hemmung des Knochenmarks sein.

Die *weißen Blutkörperchen* waren *im Blut* außerordentlich spärlich, wobei die *Erniedrigung in erster Linie die granulocytären Elemente* betraf. Leukotaktische Reize bewirkten, wie die Adrenalinversuche zeigen, keinen Anstieg der Neutrophilen. Wohl kam es zu einer sog. ersten „lymphocytären Phase", die nachfolgende „leukocytäre Phase" blieb jedoch aus. Während die Lymphocyten bei qualitativer Betrachtung normal erschienen, ließen die Granulocyten fast nie Zeichen einer erheblichen Schädigung vermissen. Sowohl Kern als auch Protoplasma zeigten Veränderungen, die den Verdacht auf eine Giftwirkung im Blut erweckten. Da die Beseitigung derartiger Gifte vornehmlich Aufgabe der polymorphkernigen Leukocyten ist, muß man wohl alle stärkeren Veränderungen an den Neutrophilen mehr oder weniger als Folge einer Giftwirkung ansehen, die hier durch das Auftreten starker pathologischer Granulationen und einer Basophilie des Protoplasmas zum Ausdruck kam.

Ferner zeigten die Zellen, unter ihnen besonders die Degenerativ-Stabkernigen häufig eine schollige Verdichtung des Kerns mit einem Überwiegen der Basichromatinstruktur und mit Hyperchromatose. Besonders das vermehrte Auftreten der degenerativ-stabkernigen Zellen mit ihrer groben, klumpigen Kernstruktur war als Zeichen einer Störung der Zellregeneration durch toxische Schädigung der Leukopoese zu werten. Die Linksverschiebung war hier Ausdruck toxisch bedingter ungenügender Reifungsvorgänge im Knochenmark. Bei einer Oxydasereaktion trugen viele Zellen Zeichen von Kolliquation und von Excretion, andere polymorphkernige Zellen ließen dagegen jede Spur von Oxydasefärbung vermissen.

Die *Lymphocyten* waren morphologisch kaum verändert, sie waren aber in ihrer absoluten Zahl ebenfalls stark herabgesetzt. Eine reaktive Hyperplasie des lymphatischen Gewebes wurde nie beobachtet, Drüsenschwellungen oder ein Milztumor stärkeren Grades kamen nicht vor.

Die *Thrombocyten* lagen zahlenmäßig bei den drei beobachteten Myelophthisefällen im Durchschnitt unter der kritischen Grenze von 30000. Bei einer besonderen Methode der Schnellfixation mit Methylalkohol stellten sich die Thrombocyten zumeist als kleine, fast farblose Protoplasmascheibchen dar, deren Azurgranulation auffallend gering ausgeprägt war, Thrombocytenketten oder Riesenformen wurden nie gefunden. Die Neigung zu Blutungen war, wie bereits erwähnt, trotz der hochgradigen Herabsetzung der Thrombocyten nicht sehr ausgesprochen. Außer vorübergehenden oberflächlichen Zahnfleischblutungen kam es bei dem einen Patienten auch sub finem nie zu Hämorrhagien. Der zweite Patient hatte zeitweise wohl erhebliche Zahnblutungen und Epistaxis, aber nie Petechien oder Hämatome. Das Mädchen hatte zuletzt geringgradige Hautblutungen.

Die Blutbefunde stimmten qualitativ und annähernd auch quantitativ bei den drei Fällen weitgehend überein. Lediglich das vermehrte Auftreten von Plasmazellen konnte nur bei einem Patienten unmittelbar vor dem Exitus beobachtet werden. Diese Blutbefunde sicherten nun allerdings keineswegs die Diagnose der Panmyelophthise, denn es geht im allgemeinen nicht an, ohne weiteres aus dem Blutbild einen Schluß auf den Zustand des Knochenmarks zu ziehen. Es ist durchaus möglich, daß sich die Symptome der Panmyolophthise, wie Anämie, Leukopenie und Thrombopenie auch bei einer Ausschwemmungshemmung des Marks oder bei Speicherung der Blutzellen in der Peripherie einstellen können. Wir legten daher großen Wert auf die Anfertigung von *Hämomyelogrammen*, und es war uns möglich, bei zwei Patienten über längere Zeit fortlaufende Sternalpunktionen durchzuführen. Bei dem 16jährigen Mädchen konnte wegen der kurzen Dauer der klinischen Beobachtung nur eine Sternalpunktion gemacht werden.

Im Gegensatz zu den Befunden im peripheren Blut stellten sich hier *überraschende Unterschiede* heraus. Während das zellarme retikuläre Mark bei dem Patienten E. A. der Erwartung entsprach, ließen uns die

Hämomyelogramme der beiden jugendlichen Patienten anfangs an der Diagnose eines generalisierten Markschwundes zweifeln. In den Punktaten der beiden waren viele Zellen der myeloischen Reihe vorhanden, und auf Grund der hohen Reticulocytenwerte mußten wir eine verstärkte regenerative Tätigkeit des Marks annehmen. Bei zwei Patienten konnte nun später die Richtigkeit der klinischen Diagnose durch die Sektionen bestätigt werden. Es handelt sich, wie bereits erwähnt, bei beiden um eine ausgesprochene Hypoplasie des Marks mit fast völligem Fehlen der Myelo-, Erythro- und Thrombopoese. Während sich bei dem einen Patienten ein gelbes Fettmark in fast allen Knochen fand, täuschten bei dem anderen Patienten Blutungen in die Markhöhlen ein rotes Knochenmark vor. Die histologische Untersuchung erwies auch hier mit Sicherheit das Fehlen jeglicher Regenerationserscheinung. Der zellhaltige Befund der Hämomyelogramme bei dem Patienten O. O. fand autoptisch seine Klärung dadurch, daß bei diesem lediglich im Sternum noch einige kleine Inseln von regenerierendem Zellmark vorhanden waren, die bei der Punktion erreicht worden waren.

Der Zellbefund in diesen Markinseln war insofern interessant, als dieses Mark einerseits unter einer hemmenden Toxineinwirkung stand, andererseits aber durch die starke Blutverarmung der Peripherie (Epistaxis) einen Anreiz erfuhr. Die Zellen des myeloischen Systems trugen mit der Linksverschiebung und dem Vorkommen von Riesenformen bei Myelocyten und Metamyelocyten Zeichen einer Markhemmung, deren toxische Ursache aus pathologischen Granulationen, aus der Basophilie des Protoplasmas und aus Reifungsstörungen bei den Neutrophilen deutlich hervorging. In dem myelocytär-metamyelocytärem Mark wurden aber auch 46,6% Erythroblasten und Proerythroblasten auf 500 weiße Blutzellen und 253‰ Reticulocyten ausgezählt. Dabei waren unter den Vitalgranulierten einzelne Zellen, deren Größe erheblich über der Norm lag. Die Reticulumelemente waren im Mark zeitweise vermehrt. Megakaryocyten wurden völlig vermißt.

Das Hämomyelogramm bei dem 16jährigen Mädchen ähnelte diesem Markbefund. Die Linksverschiebung der myeloischen Zellen und die Zeichen einer Toxineinwirkung waren noch ausgeprägter. Trotz des Vorkommens einiger Makrocyten fehlte hier aber eine Hyperplasie der Erythropoese. Die Veränderungen der Myelopoese bei diesen beiden Patienten würden Befunden entsprechen, wie sie bei der Agranulocytose vorkommen, und zwar bei der infektiös-toxischen Form, die man bei Sepsis, Diphtherie, bei schweren Pneumonien, bei Grippe, Typhus und Lymphogranulom beobachten kann. Bei diesen Formen gibt es sicher eher Übergänge zur Panmyelophthise als bei den anaphylaktischen, wo das Mark zumeist zellreich ist und nur bei längerer Dauer Anämie und Thrombopenie aufzutreten pflegen. In beiden Hämomyelogrammen war die Herabsetzung ausschwemmungsfähiger Neutrophiler deutlich,

allerdings nicht so hochgradig wie bei der Agranulocytose. Nach dem Ausfall dieser Hämomyelogramme hätte man bei beiden Fällen, was das Ausmaß der Linksverschiebung anbetraf, an sich eine gute Prognose stellen können. Die Vernichtung der Megakaryocyten und damit der Thrombopoese und die Störung der Erythropoese ließen jedoch einen Vergleich mit ähnlichen Zuständen bei Agranulocytose und damit die Aussicht auf anhaltende Besserung nicht zu. Es wäre vielleicht denkbar gewesen, daß bei diesen beiden idiopathischen Formen nach Beseitigung der kryptogenen Intoxikation eine Remission hätte eintreten können, wenn nicht das noch vorhandene Zellmark auf ganz kleine Gebiete des Knochenmarks beschränkt gewesen wäre. Ganz infaust ist die Prognose von vornherin, wenn man ein zellarmes, retikuläres Mark, wie bei dem Patienten E. A. durch Punktion erhält. Trotzdem konnte dieser Patient vorübergehend nach Hause entlassen werden. Unerklärlicherweise standen bei ihm trotz der ausgeprägten Markhypoplasie hämorrhagische Diathese und septische Erscheinungen im Vergleich zu den beiden anderen Fällen am wenigsten im Vordergrund. Vielleicht hängt auch dieses irgendwie mit der Ursache seiner Markschädigung, der Tetrachlorkohlenstoff-Intoxikation zusammen.

Bei den myelocytären Markbefunden entstand nun die *Frage, inwieweit Toxine diese Linksverschiebung im Mark durch eine Zerstörung oder Schädigung vorwiegend reiferer Zellen hervorrufen können oder inwieweit diese Vermehrung der Myelocyten Ausdruck einer Hemmung der Entwicklung zum Stabkernigen und zum Polymorphkernigen als Folge einer Giftwirkung ist.* Es ist erwiesen, daß bei Röntgenbestrahlungen die Markhemmung oder sogar eine Markhypoplasie nicht allein am Orte der direkten Strahleneinwirkung auftritt, sondern daß sich die Wirkung auf das gesamte Zellmark erstreckt. Man hat dabei die generalisierte Zerstörung der Markzellen mit dem Auftreten von Leukotoxinen in Zusammenhang gebracht, die sich unter dem Einfluß der Röntgenstrahlen in irgendeinem Organ, vielleicht in der Milz oder in den Lymphdrüsen bilden. Diese Annahme erklärt z. B. die Wirkung der isolierten Milzbestrahlung auf die Zellregeneration im Mark und in den extramedullären Blutbildungsherden bei der Leukämie. Ähnliche Vorgänge könnte man sich auch bei der generalisierten Wirkung der sog. Blutgifte (Benzol, Arsen u. a.) vorstellen. Neben der direkten Wirkung dieser Gifte auf die Blutzellen könnten auch hier endogene Toxine auftreten und ebenso wie bei schweren Infektionen (Sepsis, Typhus, Grippe u. a.) die so oft beobachtete Leukopenie auslösen. Die vielen Zeichen einer Toxineinwirkung an den weißen Blutzellen der beschriebenen Panmyelophthisen, die man bei einem rein degenerativen Prozeß in diesem Ausmaß nicht erwarten dürfte, geben dabei einen Hinweis auf die Genese der Erkrankung.

Bei den beiden jugendlichen Kranken ist im Gegensatz zum dritten Fall klinisch und anamnestisch über die Ursache des Zusammenbruchs

der gesamten Blutbildung nichts in Erfahrung zu bringen. Beide leiden aber an schweren septischen Prozessen des Gebisses, wie man sie in einem Alter von 16—17 Jahren in dieser Form selten antrifft. Wenn man auch allgemein mit Recht auf dem Standpunkt steht, daß die Entwicklung so umfangreicher Zahnerkrankungen erst Folge und Ausdruck der Herabsetzung der Abwehrkräfte des Blutes durch die darniederliegende Zellregeneration ist, so ist die Annahme einer sekundären Schädigung der Zellbildung im Mark nach den Erfahrungen bei schweren Infekten keineswegs ohne weiteres von der Hand zu weisen. Wenn man nicht von vornherein als ausschließliche Ursache eine konstitutionelle Minderwertigkeit der Blutbildung annimmt, so kann man bei den beiden idiopathischen Formen die Möglichkeit eines ursächlichen Zusammenhangs mit diesen septischen Prozessen nicht ohne weiteres ablehnen. Gleichzeitig wird man dann aber auch die rein sekundäre Entstehung der Zahnerkrankungen in Zweifel ziehen und sich auf den Standpunkt stellen müssen, daß derartig umfangreiche Infektionen des Gebisses im jugendlichen Alter mit der dauernden Bildung von Toxinen schon einmal eine schwere Schädigung der gesamten Blutbildung herbeiführen können. Daß hierbei die Giftwirkung nicht unerheblich sein kann, ist aus den vielen toxischen Symptomen an den Blutzellen deutlich zu entnehmen, und da die genaue klinische und auch anatomische Untersuchung andere Ursprungsstellen dieser Gifte ausschließt, muß man den infektiösen Prozessen mit ihrer starken Toxinbildung schon einen erheblichen Einfluß auf die Entwicklung dieser Myelopathien zusprechen.

Die Frage nach Ursache und Wirkung wird kaum immer zu entscheiden sein, da diese Krankheitsfälle meist erst mit Entwicklung schwerster Symptome in ärztliche Beobachtung treten. Für unsere Fragestellung war dieses Problem insofern belanglos, als es uns in erster Linie darum zu tun war, die primär toxische Wirkung des Blutserums der Myelopathien auf Blutzellen in den verschiedensten Reifungsstadien in vitro festzustellen und zu verfolgen. Es erschien uns als ein bedeutungsvoller Beweis für die Richtigkeit unserer bisher allein aus morphologischen und klinischen Untersuchungen an den Blutzellen abgeleiteten Vorstellung, wenn der Nachweis gelingen würde, daß das Blutserum einer Myelophthise auch an den Blutzellen anderer Menschen in vitro morphologisch und quantitativ faßbare Veränderungen hervorruft. Dieser Beweis ist unseres Erachtens durch den Ausfall der *Versuche in vitro* erbracht. *Zusammengefaßt stellten sich dabei folgende Ergebnisse* heraus:

Bei Versuchen in vitro führte das Blutserum der Myelophthisen im Blut anderer Menschen zu einer schnellen Herabsetzung der Zellzahl und zu bestimmten morphologischen Veränderungen an den Zellen, wie sie in dem Ausmaß und in der Art in Kontrollversuchen nicht festgestellt werden konnten. Die Ergebnisse der Versuche mit dem Serum einer idiopathischen Panmyelophthise und einer Panmyelophthise nach Tetrachlorkohlenstoff-Intoxikation stimmten dabei im wesentlichen überein.

Um die Wirkung dieser Seren auf weiße Blutzellen in jeder Entwicklungsphase zu prüfen, wurden Blutzellen gesunder Menschen, Blutzellen eines Sternalpunktates und Blutzellen von chronischen und akuten Leukämien mit dem Serum der Myelophthisen in vitro zusammengebracht. In Kontrollversuchen wurden gleichzeitig dieselben quantitativen und qualitativen Untersuchungen durchgeführt, wobei die Blutzellen bei Zusatz von Serum eines gesunden Menschen, bei Zusatz von physiologischer Kochsalzlösung und im unvermischten Blut nur geringe Veränderungen aufwiesen. Bei diesen Veränderungen handelte es sich in den Kontrollversuchen fast ausschließlich um Erscheinungen, die auf Ausreifungs- oder Überalterungsvorgänge an den Zellen zurückgeführt werden konnten, dagegen war nach Zusatz von Myelophthiseserum ein toxischer und destruierender Einfluß auf die Blutzellen unverkennbar.

Das *Serum der Myelopathien führte* dabei in vitro *eine rasche Herabsetzung der Zahl der weißen Blutkörperchen* herbei, *und zwar erfuhren Blutzellen gesunder Menschen zumeist die stärkste Schädigung, während die Zerstörung der Blutzellen von Leukocytosen oder von Leukämien nicht immer dasselbe Ausmaß hatten.* Morphologische Veränderungen durch das Myelophthiseserum waren an fast allen weißen Blutzellen festzustellen, sie waren besonders ausgeprägt an den reifen Neutrophilen, wo aber Überalterungsvorgänge zu den toxischen Erscheinungen hinzukamen. Bei jugendlicheren Zellen war erst nach längerer Versuchsdauer eine schädigende Wirkung des Serums zu beobachten. Während Myeloblasten die stärkste Widerstandskraft gegen die Toxine zeigten, trugen Myelocyten und die Metamyelocyten neben geringgradigen Ausreifungsvorgängen deutliche Zeichen, die mit einer Toxinwirkung in Zusammenhang gebracht werden mußten. Lymphocytäre Elemente waren bei den meisten Versuchen völlig unverändert, sie bewiesen eine größere Widerstandsfähigkeit gegen die zellschädigenden Noxen als die myeloischen Zellen. Auch die Erythroblasten schienen kaum geschädigt zu sein, zuweilen waren ihre Kerne stark pyknotisch, Karyorhexis wurde bei ihnen nicht angetroffen.

Bei vielen Zellen führten die Toxine in kurzer Zeit eine so starke Zerstörung herbei, daß eine Differenzierung schwierig wurde und man nur noch von Zellschatten sprechen konnte. Diese waren aber von den typischen *Gumprecht*schen Kernschatten, wie man sie besonders bei lymphatischer Leukämie in hoher Zahl antrifft, leicht abzugrenzen. An ihrem Protoplasma und der Kernstruktur war meist noch zu erkennen, daß sie offenbar den Zellen der myeloischen Reihe angehört hatten. Dabei hatten nicht allein reifere Zellen diese Veränderungen erlitten, sondern es war festzustellen, daß Metamyelocyten und Myelocyten ebenfalls der Zellauflösung anheimgefallen waren. Die Zahl dieser Zellschatten erfuhr im Laufe der Versuche eine ständige Erhöhung, während die typischen *Gumprecht*schen Kernschatten prozentual und absolut fast gleichblieben.

Die Veränderung dieser Zellen bestanden in einem verschieden stark ausgeprägten Strukturverlust des Kerns und einer zunehmenden Auflösung

des Protoplasmas. Das Basichromatinnetz war zu einer mehr oder weniger strukturarmen Masse gequollen, die Kernmembran war zumeist stellenweise zerstört, und hier kam es häufig zum Herausquellen homogener Kernsubstanz. Oft war das Protoplasma unversehrt, zuweilen hing es als geschädigter, wie angefressener Saum am Kern. Diese Zellen waren in den meisten Fällen von den eigentlichen *Gumprechts*chen Kernschatten leicht zu unterscheiden, wo der Kern nicht mehr im Kernmembran, Kernfäden, Knotenpunkte und Kernsaft differenziert war, sondern nur mehr eine einzige gleichmäßig schwach gefärbte Masse darstellte. Wir glauben nicht, daß die vorher beschriebenen Zellformen typische Übergangsformen zu den eigentlichen *Gumprechts*chen Kernschatten sind, man müßte sie dann häufiger in Blutausstrichen zu Gesicht bekommen. Wir haben sie daher auch bei der Differenzierung von diesen abgegrenzt, um so mehr, als ihr Verhalten während der Versuche dazu berechtigte, eine Toxinschädigung bei ihnen anzunehmen. Es war in fast allen Versuchen auffällig zu beobachten, wie gerade diese Zellformen bei Anwesenheit von Myelophthise-Serum im Gegensatz zu den Kontrollversuchen in kurzer Zeit eine erhebliche Zunahme erfuhren.

Die *Veränderungen an den reifen Neutrophilen* waren verschiedener Art. Einmal kam es hier zu einer Quellung und Aufblähung der ganzen Zellen. Der Kern begann sich deutlich zu vergrößern und gewann in seiner ganzen Umfassung ein unregelmäßiges, gebuckeltes Aussehen. Die Basichromatinstruktur schien gequollen und zeigte Hypochromatose. Das Protoplasma sah gebläht aus, die Granulation wurde spärlich und war zum Teil nur mehr stäubchenartig vorhanden. Im Protoplasma entstanden große helle Lücken. Bei anderen Neutrophilen hatte es den Anschein, als zerreiße der Kern in einzelne grobe Stücke und als hingen die einzelnen Chromatintropfen wie Trauben an einem gemeinsamen Stiel. Zuweilen schmolzen diese einzelnen Teilchen zu einem großen klumpigen Tropfen zusammen. Alle diese Chromatinteilchen zeigten eine intensive Affinität zu Farbstoffen (Hyperchromatose). Da diese Art der Kernpyknose auch in den Kontrollversuchen zu beobachten war, haben wir sie als Alterserscheinungen der Neutrophilen aufgefaßt, sie aber bei der Auszählung als *Gumprecht* II-Formen mit berücksichtigt. Eine erhöhte Widerstandskraft schienen die Eosinophilen und die Mastzellen zu besitzen.

Die *Veränderungen an den Myelocyten und den Metamyelocyten* begannen immer in einer Umwandlung des Kerns. Während das Protoplasma kaum Degenerationszeichen erkennen ließ, bildete sich am Kern bald eine verschwommene unscharfe Abgrenzung des Basichromatins aus. Die sonst feine Netzstruktur war wie verwaschen. Andererseits nahmen Kerneinbuchtungen und Abschnürungen im Laufe der Versuche zu. Die geringste Umwandlung machten im Laufe der Versuche die Myeloblasten und auch die Promyelocyten durch. An den meisten dieser Zellen war am Ende der Versuche am Protoplasma und Kern nichts festzustellen, was auf Toxineinwirkung beruhen konnte, lediglich das baso-

phile Protoplasma hatte die Neigung, in unmittelbarer Nähe des Kerns in eine oxyphile Färbung überzugehen. Auf die eigenartigen Vorgänge in den verschiedenen Myeloblasten der akuten Myeloblastenleukämie möchte ich nicht noch einmal näher eingehen. Ich verweise deswegen auf die Beschreibung der Versuche. Aus allen Versuchen geht übereinstimmend hervor, daß die Lymphocyten eine starke Widerstandskraft gegen die Einflüsse des Myelophthise-Serums besitzen. Ebenso kann man von den Erythroblasten sagen, daß sie außer hochgradiger Schrumpfung der Kerne in den Versuchen keine Zeichen einer wesentlichen Schädigung trugen.

Ich möchte zuletzt noch erwähnen, daß bei 2 Versuchen an den Metamyelocyten, den Stabkernigen und Segmentkernigen gegen Ende des Versuchs dunkelblau-schwarze, etwas grobe Granulationen auftraten, die den von *Gloor* beschriebenen pathologischen b-Granula ähnelten. Da wir diese Granula nur bei *Giemsa*-Färbung beobachteten und die Anfertigung von Spezialfärbung nach *Freifeld* unterblieb, sind wir nicht ganz sicher, ob es sich hier um das Auftreten pathologischer Granulationen gehandelt hat. Nach dem Aussehen dieser Granula halten wir dies für sehr wahrscheinlich.

Auf Grund der Ergebnisse dieser Versuche kann man annehmen, daß *sowohl das Blutserum einer idiopathischen Myelophthise, als auch das einer generalisierten Markhypoplasie nach Intoxikation Gifte enthält, die schwere Schädigungen an den weißen Blutzellen bewirken, und zwar im stärksten Maße an den reiferen, in geringerem Maße an den jugendlicheren Zellen.* Bei diesen Zellschädigungen handelt es sich sicher um Erscheinungen, die nicht allein durch Überalterungsvorgänge in den Zellen hervorgerufen werden, sondern die Versuche in vitro und die morphologischen Veränderungen an den Zellen sprechen mit überwiegender Wahrscheinlichkeit für das Vorliegen einer Hämatotoxikose, die neben den Zellen des Markes auch die Zellen des peripheren Blutes, wie die Transfusionsversuche zeigen, betrifft. Dabei steht die Zerstörung der Leukocyten im peripheren Blut ätiologisch bei diesen Krankheitsbildern keineswegs im Vordergrund, vielmehr macht sich die Toxinwirkung, wie die bioptischen Markbefunde lehren, im Zellmark insofern bemerkbar, als es auch hier zu einer weitgehenden toxischen Schädigung vorwiegend der myeloischen Zellelemente kommt. Dabei erliegen die ausschwemmungsfähigen reiferen Zellen als erste den Toxinen. Sie werden zerstört und da die unreiferen Markzellen zumeist nicht ausschwemmungsfähig sind, resultiert als erstes die Markhemmung *(Rohr)*. Das bedeutet für die Peripherie den Ausfall des Ersatzes der hier zerstörten Neutrophilen. Die Neutropenie führt nun durch die damit verbundene Herabsetzung der Antikörperbildung zu einer weiteren Resistenzverminderung gegenüber toxischen Stoffen und septischen Prozessen. Die unmittelbare Folge ist, daß die Widerstandskraft der unreifen Generationsschicht im Mark allmählich ebenfalls der zunehmenden Toxinwirkung nicht mehr gewachsen ist, daß sie die Fähigkeit Leukocyten zu bilden einbüßt und daß im Mark die

Linksverschiebung in Richtung des promyelocytären bzw. myeloblastischen Markes zunimmt. Wenn die Megakaryocyten und Megakaryoblasten nicht als erste der Giftwirkung erliegen, so werden sie jetzt ebenso wie wahrscheinlich die Erythroblasten erfaßt und zugrunde gehen.

Allmählich wird die generalisierte Markschädigung aus klinischen Zeichen ersichtlich. Dabei hängt es vielleicht von der Art der Toxine, sicher aber auch von konstitutionellen Momenten ab, inwieweit ein Zellsystem allein oder zusammen mit einem anderen oder alle drei gleichzeitig toxisch geschädigt werden und zur Verödung kommen. Unseres Erachtens ist es dabei ziemlich belanglos, wie klinisch das Bild erscheint, ob eine Neutropenie, eine Anämie oder eine Thrompopenie im Vordergrund steht, ausschlaggebend für die Entwicklung der Panmyelopathie wird wegen ihrer überragenden Funktion, was septisch-toxische Schädigungen anbetrifft, immer das Versagen der Leukopoese sein. Ob der Prozeß als akute toxische Granulocytopenie oder als langdauernde Panmyelopathie erscheint, wird im wesentlichen von der Heftigkeit der sich zumeist entwickelnden interkurrenten Entzündungsprozesse abhängen. Dabei ist es nicht angängig, verallgemeinernd daraus zu schließen, daß jede Granulocytopenie oder Agranulocytose in eine Panmyelophthise übergehen kann. Es gibt viele symptomatische Neutropenien, die auf vorübergehenden Markschädigungen beruhen und schnell zum Verschwinden kommen, wenn die auslösenden Noxen beseitigt sind. Den ausgeprägten Agranulocytosen braucht nicht einmal immer eine erhebliche Markschädigung zugrunde zu liegen, die akuten Formen beruhen wohl in der Mehrzahl auf einer Überempfindlichkeitsreaktion im Sinne eines anaphylaktischen Shocks auf das Knochenmark *(Rohr)*. Während dieser nur zu einer momentanen Reifungsstörung der Leukopoese führt, gibt es aber auch noch andere meist langsamer verlaufende Formen der Agranulocytose, die vorwiegend durch infektiöse und chemisch-toxische sowie hypersplenische Einflüsse verursacht werden und umfangreiche, zuweilen herdförmige Markschädigungen nach sich ziehen. Auch bei Würdigung individueller Überempfindlichkeit abnorm reagierender Menschen und bei Berücksichtigung einer konstitutionellen Minderwertigkeit des blutbildenden Systems, glauben wir bei diesen Fällen, daß die Toxine in der eben beschriebenen Weise durch Zerstörung der Leukocyten in der Peripherie und Auslösen einer Reifungsstörung und Markhemmung die Grundlage zur Ausbildung der Markaplasie bzw. -hypoplasie schaffen. Der Beginn der meisten panmyelophthisischen Prozesse ist somit die Leukopenie, die hier nicht so sehr Ausdruck anaphylaktischer Vorgänge, als vielmehr Folge entzündlich-toxischer Prozesse ist, bei deren Entwicklung schwere langdauernde Infekte, die das Reticuloendothel weitgehend zu belasten pflegen, die entscheidende Rolle spielen. Bei den Myelophthisen nach Intoxikationen werden die Zellen vorwiegend durch die Stoffe geschädigt, die sich infolge ihrer

erhöhten Lipoidlöslichkeit in den Zellen des hämatopoetischen Apparates genau so wie in denen des peripheren Blutes verankern *(Naegeli)*.

Zusammenfassung.

1. Es werden zwei idiopathische Panmyelophthisen und eine Panmyelophthise nach Tetrachlorkohlenstoff-Intoxikation und deren Hämomyelogramme beschrieben und verglichen.

2. Bei den idiopathischen Panmyelophthisen kann das Knochenmark herdförmig geschädigt sein. Die Hämomyelogramme der erhalten gebliebenen Markinseln zeigen dabei Veränderungen, wie man sie bei toxischen Agranulocytosen antrifft.

3. Morphologische Erscheinungen an den Blut- und Markzellen der idiopathischen Panmyelophthise sprechen für das Vorliegen eines zellzerstörenden Toxins (Leukotoxin), das seinen Ausgang von kryptogenen septischen Prozessen oder von intermediären Stoffwechselstörungen nehmen kann.

4. Bei Blutübertragungen bewirkt dieses Toxin einen sofortigen Zerfall der transfundierten weißen Blutkörperchen.

5. In vitro führt das Blutserum der Panmyelophthisen an überlebenden Blutzellen anderer Menschen schnellen Zerfall herbei. Der Zerfall betrifft vorwiegend reifere Zellen, in geringerem Maße unreife Markzellen. Myeloblasten, Lymphocyten und Erythroblasten lassen zumeist nur geringe Toxinwirkung erkennen. Bei der Panmyelophthise nach Tetrachlorkohlenstoff-Intoxikation ist außerdem Hämolyse nachweisbar.

6. Die Leukopenie ist nicht allein auf die Zellzerstörung in der Peripherie zurückzuführen, vielmehr lösen die Toxine im Knochenmark anfangs durch Zerstörung der ausschwemmungsfähigen Zellen und durch Hervorrufen einer Reifungsstörung eine Markhemmung aus, die mit weiterer Linksverschiebung in eine Markhypoplasie bzw. Markaplasie übergeht.

Literatur.

Alder, A.: Schweiz. med. Wschr. **1921 I.** — Schweiz. Rdsch. Med. **19** (1936). — *Arinkin:* Fol. haemat. (Lpz.) **38**, 129 (1919). — *Arneth:* Wien. klin. Wschr. **1932 II**, 1544. — Z. klin. Med. **130** (1936). — Monographie, Bd. 4. 1936. — Fol. haemat. (Lpz.) **56**, 353 (1937). — *Askanazy: Henke-Lubarschs* Handbuch der speziellen pathologischen Anatomie und Histologie, Bd. 1/2. 1927. — *Barta:* Z. klin. Med. **111**, 268 (1929). — Fol. haemat. (Lpz.) **50**, 287 (1933). — *Barta* u. *Eros:* Virchows Arch. **279** (1931). — *Behr:* Z. klin. Med. **131**, 423 (1937). — *Belogonowa:* Dtsch. Arch. klin. Med. **162** (1931). — *Binder:* Klin. Wschr. **1937 I**, 538. — *Bingel:* Med. Klin. **1932 II**, 1076. — *Bingold:* Fol. haemat. (Lpz.) **42** (1930). — *Bock:* Verh. dtsch. Kongr. inn. Med. **1935**, 213. — Zbl. inn. Med. **1935**, 282. — *Bock* u. *Wiede:* Fol. haemat. (Lpz.) **42**, 7 (1930). — *Bonsdorff:* Finska Läk.sällsk. Hdl. **79**, 200 (1936). — *Borst* u. *Königsdörffer:* Monographie. Leipzig 1929. — *Büttner, H. E.:* Verh. dtsch. Ges. inn. Med. **1935**, 204—207. — *Cesaris* u. *Dehmel:* Virchows Arch. **195**, 1 (1909). — *Chevallier:* Paris méd. **1936**, 177. — *Darling:* Amer. J. Path. **12**, 1

(1936). — *Domarus:* Klin. Wschr. **1937 I**, 557. — *Embleton:* Brit. med. J. **1936**, Nr 1258, 3963. — *Fieschi:* Arch. ital. Anat. e Istol. pat. **7**, 382 (1936). — *Fischer:* Erg. Physiol. **15** (1916). — *Fleischhacker:* Wien. klin. Wschr. **1935 II**, 1604. — *Frank:* Berl. klin. Wschr. **1914 II**, 41. — Klin. Wschr. **1933 II**. — *Frank* u. *Schittenhelm:* Handbuch der Krankheiten des Blutes, 1925. — *Gerlach:* Münch. med. Wschr. **1932 I**, 1101. — *Gloor:* Monographie. Leipzig: Georg Thieme 1929. — Münch. med. Wschr. **1930 I**, 1096. — *Goldmann:* J. amer. med. Assoc. **107** (1936). — *Gosio:* Fisiol. e Med. **6**, 971 (1935). — *Greif:* Med. Welt **1937**, 847. — *Grill:* Fol. haemat. (Lpz.) **54**, 410 (1936). — *Groen* u. *Geldermann:* Fol. haemat. (Lpz.) **52** (1934). — *Guilleaume:* Arch. des Mal. Appar. digest. **26**, 1015 (1936). — *Gumprecht:* Dtsch. Arch. klin. Med. **57**, 523 (1898). — *Heilmeyer:* Dtsch. Arch. klin. Med. **172** (1932); **179**, 94 (1936). — *Heilmeyer* u. *Krebs:* Biochem. Z. **231** (1931). — *Hellmann:* Verh. dtsch. Ges. inn. Med. **1935**, 164—178. — *Henning:* Dtsch. med. Wschr. **1935 II**, 1543. — Dtsch. Arch. klin. Med. **178**, 539 (1936). — Med. Klin. **1936 I**, 542. — *Henning* u. *Korth:* Klin. Wschr. **1934 II**, 1219. — *Helpap:* Klin. Wschr. **1937 I**, 558. — *Hirschfeld* u. *Schittenhelm:* Handbuch der Krankheiten des Blutes und der blutbildenden Organe, 1925. — *Hoff:* Erg. inn. Med. **46** (1934). — *Israels:* Quart. J. Med. **6**, 35 (1937). — *Jagic* u. *Klima:* Wien. klin. Wschr. **1937 I**, 363. — *Kämmerer:* Münch. med. Wschr. **1919 I**, 264. — *Kissling:* Med. Welt **1935 II**, 43. — *Klima* u. *Seyfried:* Med. Klin. **1937 I**, 400. — *Krebs:* Mschr. Kinderheilk. **68**, 234 (1937). — *Kühl:* Arch. f. exper. Path. **103** (1924). — *Langendorff:* Fol. haemat. (Lpz.) **55**, 88 (1936). — *Lichtenstein* u. *Landsberg:* Z. klin. Med. **118** (1931). — *Lichtenstein* u. *Terwen:* Dtsch. Arch. klin. Med. **149** (1925). — *Löwinger:* Fol. haemat. (Lpz.) **54**, 27 (1935). — *Markoff:* Dtsch. Arch. klin. Med. **179**, 113—133 (1936). — *Matthes:* Dtsch. Arch. klin. Med. **180**, 68 (1936). — *Merwe:* Fol. haemat. (Lpz.) **55**, 108, 218 (1936). — *Mohr-Staehelin:* Handbuch der inneren Medizin, Bd. 4. 1924. — *Morawitz:* Verh. dtsch. Ges. Path. Berlin **1930**. — *Naegeli:* Verh. dtsch. Kongr. inn. Med. **47**, 192 (1935). — Blutkrankheiten und Blutdiagnostik. Berlin: Julius Springer 1931. — *Nordenson:* Acta med. scand. (Stockh.) Suppl. **78**, 185 (1936). — *Osato, Hashimoto, Takigawa:* Fol. haemat. (Lpz.) **44**, 4; **53**, 1, 42. — *Paessler:* Beitr. path. Anat. **78**, 664 (1931). — *Paschkis:* Erg. inn. Med. **45**, 682 (1933). — *Pontoni:* Arch. haematol. **17**, 833 (1936). — *Price-Jones:* Brit. med. J. **1910**. — J. of Path. **32** (1929). — *Rohr, K.:* Helvet. med. Acta **1**, 713—722 (1934). — Münch. med. Wschr. **1935 I**, 460. — Schweiz. Rdsch. Med. **1935**, Nr 26. — Fol. haemat. (Lpz.) **55**, 305 (1936). — Neue deutsche Klinik, 1937. — *Rudnew* u. *Schurpe:* Virchows Arch. **279**, 401 (1931). — *Scheerer:* Fol. haemat. (Lpz.) **56**, 321 (1937). — *Schilling:* Dtsch. med. Wschr. **1925 I**, 261, 344, 467, 516, 598. — Das Blutbild. Jena 1933. — Verh. dtsch. Ges. inn. Med. **1935**. — Med. Welt **1935**, 50. — *Schinz:* Fol. haemat. (Lpz.) **54**, 33 (1935). — *Schlumm:* Verh. dtsch. Kongr. inn. Med. **1933**, 108. — *Schulten:* Münch. med. Wschr. **1936 I**, 642. — Med. Klin. **1936 I**, 15. — Zbl. inn. Med. **1937**, 193. — Die Sternalpunktion. Leipzig: Georg Thieme 1937. — *Schulz:* Verh. dtsch. Kongr. inn. Med. **47**, 179 (1935). — *Segerdahl:* Acta med. scand. (Stockh.) Suppl. **64** (1935). — *Seyderhelm:* Z. exper. Med. **56**, 503 (1927). — *Singer:* Wien. Arch. inn. Med. **20** (1930). — *Stockinger:* Z. exper. Med. **65**, 25, 52 (1929). — Erg. inn. Med. **45**, 214 (1933). — Z. exper. Med. **70**, 599 (1930). — *Stockinger* u. *Freese:* Z. exper. Med. **86**, 568 (1933). — *Stodtmeister:* Dtsch. Arch. klin. Med. **179**, 163 (1936). — *Storti:* Arch. haematol. **18 I** (1937). — *Strasser:* Wien. klin. Wschr. **1931 I**, 51. — *Tempka* u. *Braun:* Fol. haemat. (Lpz.) **48**, 355 (1932). — *Terwen:* Dtsch. Arch. klin. Med. **149** (1925). — *Türk:* Wien. klin. Wschr. **1907 I**, 157. — *Wallbach:* Erg. inn. Med. **44**, 434 (1932). — *Willi, H.:* Fol. haemat. (Lpz.) **53**, 420 (1935). — Jb. Kinderheilk. **1936**. — Mschr. Kinderheilk. **68**, 228 (1937). — *Wolff:* Handbuch der allgemeinen Hämatologie, Bd. 1, S. 1093.